

Różnice gatunkowe w strukturze komórkowej macicy w odpowiedzi na patologiczną stymulację hormonalną u suk, krów i klaczy

Maria Katkiewicz¹, Zdzisław Boryczko¹, Maciej Witkowski², Sylwester Zając³, Maciej Wierchoń

z Katedry Chorób Dużych Zwierząt z Kliniką Wydziału Medycyny Weterynaryjnej w Warszawie¹, Katedry Rozrodu i Anatomii Zwierząt Wydziału Hodowli i Biologii Zwierząt Uniwersytetu Rolniczego w Krakowie² oraz Przychodni Weterynaryjnej w Piasecznie³

Procesy fizjologiczne związane z rozrodem ssaków i człowieka są w wielu aspektach bardzo podobne (1). Różnice międzygatunkowe parametrów rozrodu stanowią, między innymi, wyraz ewolucyjnego dostosowania się do warunków środowiska danego gatunku ssaków, ale także mogą być wynikiem celowej selekcji hodowlanej prowadzonej przez człowieka dla uzyskania określonej pod względem użytkowym populacji zwierząt.

Rozród jest związany z działaniem skomplikowanych mechanizmów hormonalnych na narządy rozrodcze. Stąd różnice międzygatunkowe występujące w parametrach rozrodu są związane z specyficzną dla danego gatunku regulacją hormonalną.

Dla przykładu suka jest zwierzęciem monoestralnym, klacz sezonowo poliestralnym, a krowa wykazuje regularne cykle rujowe na przestrzeni całego roku.

Celem tego artykułu jest przedstawienie różnicowania w obrazie zmian komórkowych w macicy suk, klaczy i krów, które są wynikiem patologicznej stymulacji hormonalnej. Podjęto ponadto próbę określenia specyficznego dla danego gatunku charakteru zaburzeń w równowadze komórek błony śluzowej macicy.

Materiał i metody

Materiał do badań histopatologicznych stanowiły wycinki ściany macicy oraz biopłaty

Species differences in the structure of uterus cells associated with the pathological hormonal stimulation

Katkiewicz M.¹, Boryczko Z.¹, Witkowski M.², Zając S.³, Wierchoń M., Department of Large Animals Diseases with Clinic, Faculty of Veterinary Medicine, Warsaw University of Life Sciences – SGGW¹, Faculty of Animal Sciences, Agricultural University in Cracow², Veterinary Surgery in Piaseczno³

The aim of this paper was to present results of histopathological studies of uterus structure in females of different species, that were suffering from prolonged, pathological hormonal stimulation. This study was designed to examine and describe similarities and differences in the uterus cells reaction to the hormonal stimulation. Pathological models associated with hormonal disturbances were chosen: HC/pyometra complex in bitches, adenomyosis/endometriosis syndrome in milking cows and endometriosis in mares. Irrespective of the disease model and female species, the intensive proliferation of mucosal epithelial and interstitial cells was established as a common microscopic lesion. However, all investigated disease models presented variable profile of histopathological changes. These changes were evaluated in the context of different ovarian cycle in studies species.

Keywords: uterine cells, hormonal disorders, histopathology.

blony śluzowej macicy. W obu przypadkach był to materiał archiwalny, nagromadzony w trakcie prowadzenia różnego typu badań naukowych (2, 3, 4, 5) oraz rutynowych badań diagnostycznych.

Oceniane wycinki ściany macicy suk pochodziły od zwierząt poddanych zabiegowi owariohysterektomii z powodu obecności zmian chorobowych, najczęściej o charakterze rozrostu torbielowatego i ropomacicza. Badane suki (n=67) należały do różnych ras i były w różnym wieku.

Wycinki ściany rogów macicy krów (n=90) pobierano po uboju. Krowy były w różnym wieku i należały do rasy mlecznej. Podobnie wycinki macicy kłaczy (n=70) pochodziły od zwierząt poddanych ubojowi. Natomiast wycinki błony śluzowej macicy kłaczy (n= 120) stanowiły materiał archiwalny pochodzący z rutynowych badań diagnostycznych. Badane kłaczki były w różnym wieku i należały do różnych ras.

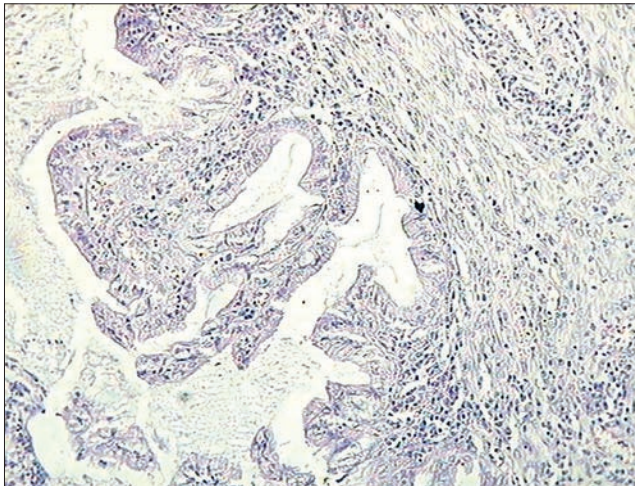
Wszystkie wycinki tkanek były utrwalane w 4–10% buforowanej formalinie, zaptapiane w parafinie, a skrawki barwiono metodą rutynową hematoksyliną i eozyną. Preparaty histopatologiczne oceniano w mikroskopie świetlnym.

Wyniki

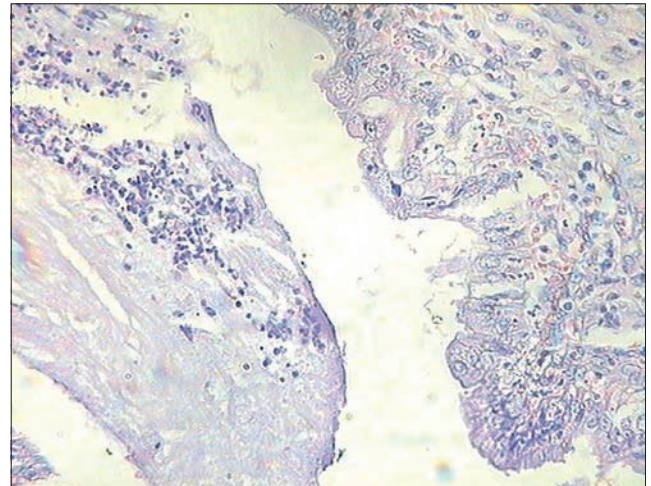
Suki

W wycinkach ściany macicy suk dominowały zmiany patologiczne charakterystyczne dla zespołu rozrostu torbielowatego/ropomacicza (HC/pyometra complex; 1). Obraz zmian w strukturze komórkowej błony śluzowej macicy jest w tej chorobie swoisty dla tego gatunku zwierząt. Proces chorobowy zwykle rozwija się przez dłuższy czas, przy braku objawów klinicznych w początkowej fazie choroby. W wyniku takiego przebiegu choroby stwierdzane w badanych macicach zmiany były bardzo zaawansowane.

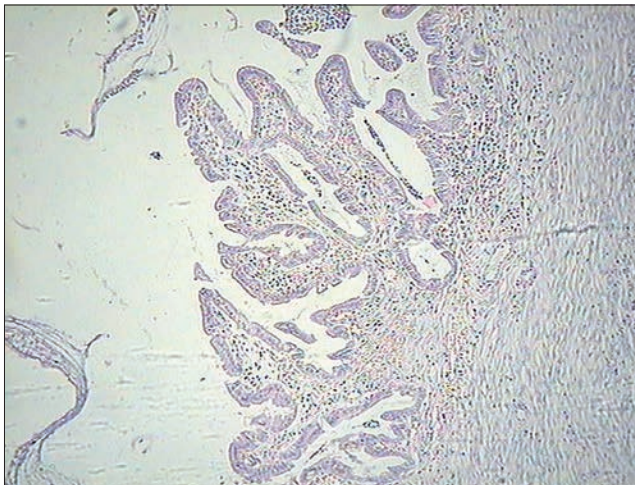
Na pierwszy plan wysuwała się dużego stopnia proliferacja komórek nabłonka części czynnościowej (powierzchnowej) błony śluzowej (ryc. 1), z równoczesną transformacją tych komórek w tzw. komórki jasne. Taki wygląd komórek stanowi cechę charakterystyczną dla oddziaływania na nie progesteronu i stymulacji sekrecji (ryc. 2). Rozrost błony śluzowej manifestuje się także w postaci palczastych wypustek (ryc. 3). Niekontrolowany rozrost i sekrecja komórek warstwy czynnościowej prowadzi do powstania poważnego uszkodzenia struktury i funkcji tej części błony śluzowej. Jednym ze skutków jest zniszczenie funkcji immunologicznych (bariera immunologiczna błony śluzowej) wraz z powstaniem doskonałych warunków do rozwoju różnych gatunków warunkowo chorobotwórczych drobnoustrojów, czego efektem jest zapoczątkowanie zapalenia ropnego błony śluzowej macicy. Ropomacicze jest efektem przewlekłego przebiegu tego procesu



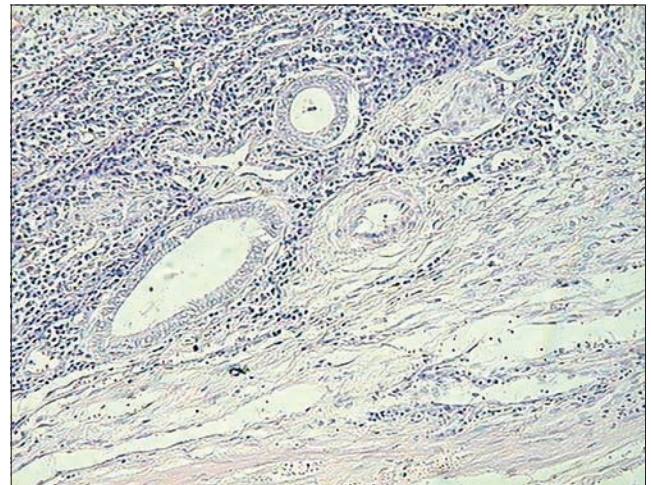
Ryc. 1. Macica suki z zespołem rozrostu torbielowatego/ropomacicza – dużego stopnia proliferacja tzw. komórek jasnych. Barwienie hematoksyliną i eozyną, pow. 20×



Ryc. 2. Macica suki zespołem rozrostu torbielowatego/ropomacicza – widoczna dużego stopnia sekrecja gruczołów macicznych oraz obfity komórkowy naciek zapalny o charakterze ropnym. Barwienie hematoksyliną i eozyną, pow. 40×



Ryc. 3. Macica suki z palczastym rozrostem błony śluzowej w przebiegu zespołu rozrostu torbielowatego / ropomacicza. Barwienie hematoksyliną i eozyną, pow. 10×



Ryc. 4. Macica suki z zespołem rozrostu torbielowatego/ropomacicza – torbielowato zmienione gruczoły podstawowe, w zrębie widoczny naciek zapalny o przewodzie komórek jednojądrzastych. Barwienie hematoksyliną i eozyną, pow. 10×

zapalnego. Zapalenie ropne widoczne w postaci nacieków granulocytów obojętnochłonnych jest widoczne w świetle zmienionych gruczołów macicy (ryc. 2) i w jamie macicy.

Równocześnie proces chorobowy rozwija się także w części podstawowej błony śluzowej. Komórki gruczołów podstawowych także ulegają proliferacji, a zaburzenie w wydalaniu wydzieliny skutkuje powstawaniem małych torbieli. Należy jednak podkreślić, że tylko w bardzo nielicznych gruczołach występuje transformacja w komórki jasne, w większości są to cylindryczne komórki gruczołowe (ryc. 4). W warunkach fizjologicznych estrogeny stymulują proliferację komórek gruczołowych i zrębu tej warstwy błony śluzowej. W zmienionym chorobowo zrębie występują nacieki zapalne złożone z komórek jednojądrzastych (ryc. 4). W rzadkich przypadkach można spotkać gruczolistość (*adenomyosis*) macicy suki (ryc. 5).

Krowy

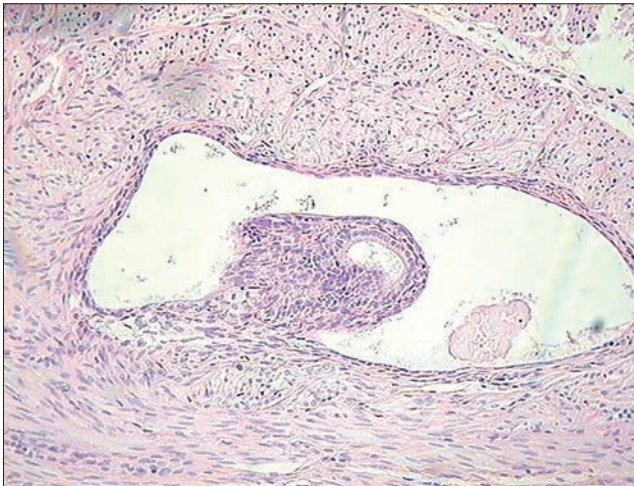U krow dominującą cechą patomorfologiczną zaburzeń w równowadze hormonalnej macicy spowodowanych obecnością pierwotnych zaburzeń hormonalnych jest rozrost zrębu i gruczołów podstawowych błony śluzowej macicy. Ten typ zmian chorobowych jest określany mianem gruczolistość wewnętrzna/endometrioza (*adenomyosis/endometriosis*), w zależności od stopnia zaawansowania charakterystycznego dla procesu proliferacji tego zespołu. Z uwagi na fizjologiczną rolę estrogenów w pobudzaniu gruczołów warstwy podstawowej do proliferacji, w patologicznym rozroście ich komórek podkreśla się także znaczenie tych hormonów. Cechą charakterystyczną *adenomyosis/endometriosis* jest stopniowa, narastająca proliferacja komórek zrębu i gruczołów podstawowych błony śluzowej w głąb ściany macicy (ryc. 6), która przebiega wzdłuż

naczyń krwionośnych, aż do osiągnięcia błony surowiczej.

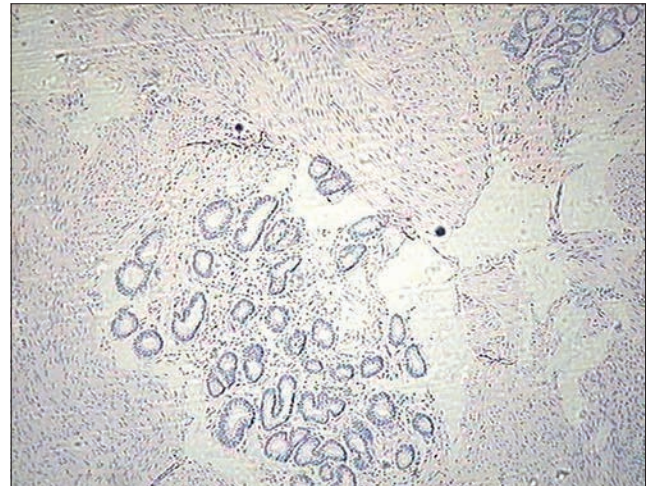
Z kolei wyrazem chorobotwórczego oddziaływania na komórki części funkcjonalnej jest narastające włóknienie zrębu z obecnością skąpokomórkowego nacieku zapalnego, głównie złożonego z komórek jednojądrzastych. Efektem włóknienia zrębu jest zanik komórek gruczołowych. Tworzą one rozsiane w włóknistym zrębie skupiska zwane gniazdami gruczołowymi (ryc. 7). Należy podkreślić, że równocześnie dochodzi do włóknienia ścian naczyń krwionośnych zlokalizowanych w brodawkach błony śluzowej (ryc. 8).

Klucze

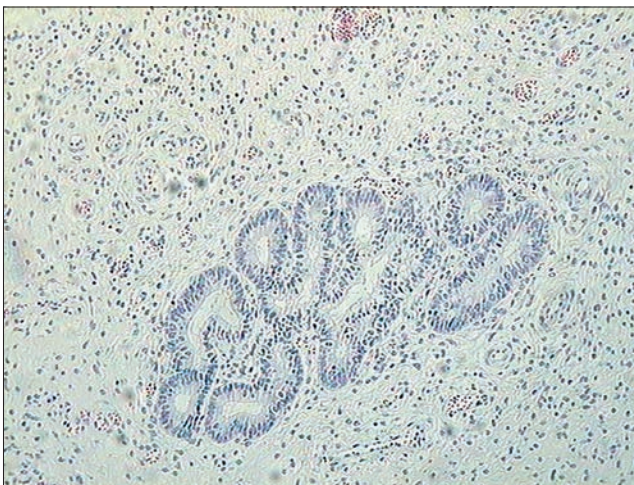
U klaczy, jako jedyne gatunku zwierząt udomowionych, powszechnie wykonuje się biopsję błony śluzowej macicy (7). W małym wycinku tkanki ocenia się strukturę błony śluzowej macicy, uwzględniając występowanie podobnych jak u krow



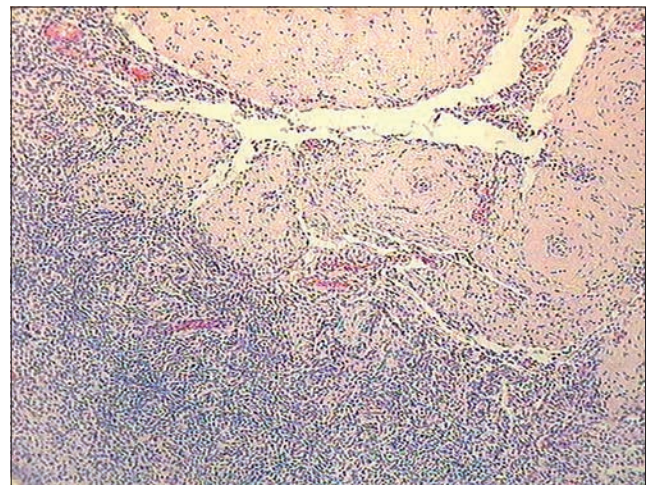
Ryc. 5. Macica suki z gruczolistością wewnętrzną (*adenomyosis*) – zmianą patologiczną towarzyszącą zespołowi rozrostu torbielowatego i ropomacicza. Barwienie hematoksylina i eozyna, pow. 20×



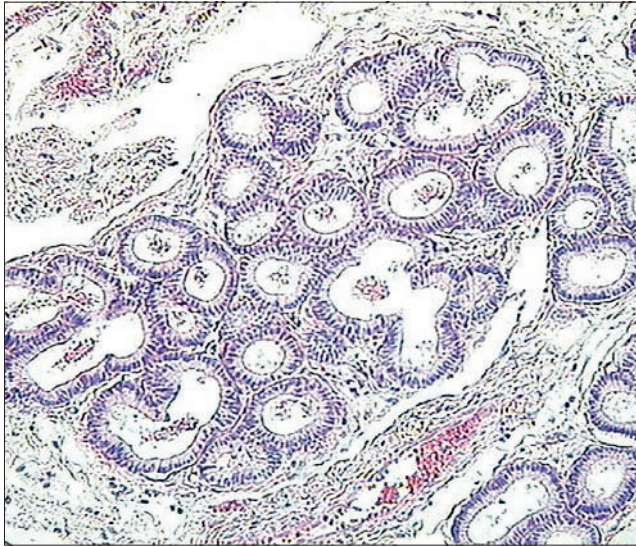
Ryc. 6. Macica krowy – proliferacja zrębu i gruczołów podstawowych w przebiegu *adenomyosis/endometriosis*. Barwienie hematoksylina i eozyna, pow. 10×



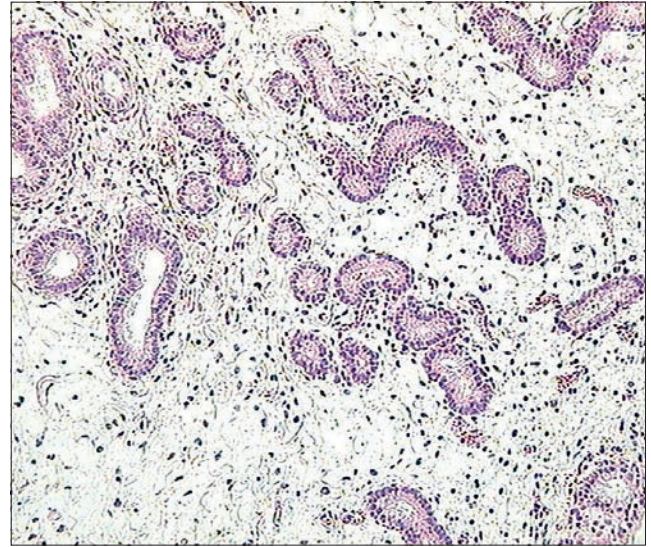
Ryc. 7. Macica krowy – zaawansowane włóknienie zrębu błony śluzowej z powstawaniem tzw. gniazd gruczołowych towarzyszące *adenomyosis/endometriosis*. Barwienie hematoksylina i eozyna, pow. 20×



Ryc. 8. Macica krowy – zaawansowany proces włóknienia ścian naczyń krwionośnych brodawki błony śluzowej w przebiegu *adenomyosis/endometriosis*. Barwienie hematoksylina i eozyna, pow. 10×



Ryc. 9. Macica klaczy – proliferacja gruczołów z powstawaniem tzw. gniazd gruczołowych otoczonych torebką zbudowaną z włóknistego zrębu błony śluzowej. Barwienie hematoksylina i eozyna, pow. 20×



Ryc. 10. Macica klaczy – zaawansowany proces włóknienia zrębu z zanikiem gruczołów błony śluzowej, w głębi tworzące się gniazda gruczołowe. Barwienie hematoksylina i eozyna, pow. 10×

cech patologicznych, a mianowicie: stopień włóknienia zrębu i proliferacji gruczołów. W odróżnieniu jednak od macicy krowy wymienione zmiany patologiczne lokalizują się u klaczy wyłącznie w obrębie błony śluzowej. U klaczy charakterystyczny jest patologiczny rozrost gruczołów podstawowych. W zależności od stadium procesu chorobowego obserwuje się ogniskową proliferację gruczołów (zwanych także gniazdami gruczołowymi), których liczebność, wielkość i zmiany torbielowate zależą od czasu trwania procesu chorobowego.

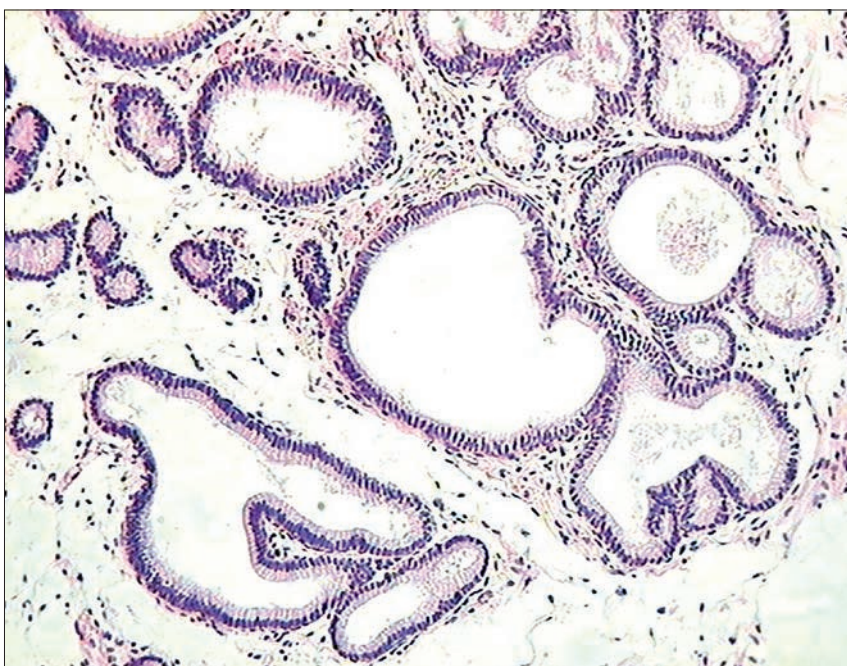
Także stopień proliferacji i włóknienia zrębu, który w przypadku klaczy przyjmuje formę torebki włóknistej wokół gniazd

gruczołowych, stanowi jeden z wykładników stopnia zaawansowania choroby (ryc. 9). Kryterium tej oceny jest liczba warstw włóknistych tworzących tzw. torebkę rzekomą. Rozrost i włóknienie zrębu (podobnie jak to miało miejsce u krow) nie ogranicza się do gniazd gruczołowych i ma miejsce w zrębie całej błony śluzowej. Następnym zaawansowanego włóknienia zrębu jest zanik gruczołów w części czynnej błony śluzowej (ryc. 10). Proces włóknienia ma także miejsce w ścianach naczyń krwionośnych macicy. Charakter komórek nacieku zapalnego rozsianych w zrębie jest zależny od fazy choroby (4). Przy widocznym włóknieniu są to nieliczne, rozsiane w zrębie komórki jednojądrzaste (ryc. 11).

Omówienie wyników

W dobie rozkwitu patologii molekularnej stała się możliwa interpretacja zjawisk chorobowych na poziomie komórkowym. Przeprowadzenie w tym aspekcie analizy obrazów mikroskopowych wybranych jednostek chorobowych opisanych w macicach trzech gatunków zwierząt, u których struktura zmian histopatologicznych jest w znacznym stopniu zróżnicowana – pozwala pomimo tego zróżnicowania na dostrzeżenie pewnych analogii. Dotyczy to zachowania się poszczególnych typów komórek w odpowiedzi na patologiczną stymulację przez czynniki chorobotwórcze. Do przeprowadzenia tej analizy porównawczej wybrano jednostki chorobowe stwierdzane w macicach badanych gatunków zwierząt, w których powszechnie są przyjęte, jako jedna z głównych przyczyn, zaburzenia w równowadze hormonalnej, a za tym i w stymulacji hormonalnej komórek narządu (jakkolwiek charakter tych zaburzeń nie został dotychczas do końca wyjaśniony).

W patologii komórkowej podstawą rozpoznania obecności procesu chorobowego, co dotyczy wszystkich tkanek i narządów, są zaburzenia w równowadze komórkowej (homeostaza komórkowa). W macicy, w której u dojrzałych płciowo osobników następuje stała, związana z cyklem hormonalnym, wymiana komórek, pojawienie się wszelkiego typu odchyłań od fizjologicznej regulacji tego procesu prowadzi do wystąpienia zaburzeń w równowadze komórkowej. Stan ten manifestuje się zmianami w strukturze mikroskopowej narządu i może wyrażać się w postaci nadmiernej proliferacji komórek wrażliwych na działanie danego bodźca (poprzez specyficzne



Ryc. 11. Macica klaczy – w zrębie błony śluzowej obecne nieliczne komórki nacieku zapalnego oraz torbielowato zmienione gruczoły macicy. Barwienie hematoksylina i eozyna, pow. 20×

receptory w komórce). Stanem przeciwnym jest brak stymulacji i zanik wrażliwych komórek.

W przedstawionych w tej pracy, obecnych w macicy jednostkach chorobowych u wszystkich badanych gatunków zwierząt dominowała niekontrolowana proliferacja komórek, zarówno nabłonkowych, jak i zrębu łącznotkankowego. Rozrost komórek błony śluzowej macicy stanowi wspólną cechę obserwowaną u badanych gatunków zwierząt. Ten rozrost jest markerem zaburzenia homeostazy komórkowej. A na czym polega zróżnicowanie gatunkowe widoczne w strukturze mikroskopowej chorej macicy? Można przyjąć, że do pewnego stopnia jest odbiciem międzygatunkowych różnic w regulacji hormonalnej cyklu. Potwierdzeniem tego założenia może być charakter zmian chorobowych obserwowany u suk, całkowicie różny niż u krów i kłaczy.

W macicy suk cechą charakterystyczną zmian chorobowych przy rozroście torbielowatym i ropomaciczu jest duże go stopnia proliferacja komórek nabłonka macicy i gruczołów, głównie części funkcjonalnej, z równoczesną ich transformacją w tzw. komórki jasne. Ten proces transformacji przypisuje się działaniu progesteronu. Tego typu zmian nie obserwuje się ani u krów, ani u kłaczy. Wytłumaczenia tej różnicy można się doszukiwać w tym, że tylko w cyklu jajnikowym u suk występuje tak długa faza lutealna. Jednak, pomimo że proliferacja komórek jasnych, wraz z wzmożoną sekrecją tych komórek stanowi cechę dominującą w zespole rozrostu torbielowatego i ropomacicza, to w warstwie podstawowej błony śluzowej macicy można też dostrzec obecność zmian patologicznych, które mogą świadczyć o nieprawidłowej stymulacji wywieranej przez estrogeny. Jest to mianowicie proliferacja komórek gruczołów podstawowych błony śluzowej macicy, nawet manifestująca się w postaci *adenomyosis*.

U krów i kłaczy, mimo pewnych różnic w charakterze cyklu jajnikowego, występujących u obu tych gatunków, są one jednak małego stopnia w porównaniu do cyklu u suk. Stąd też przypuszczalnie wynika podobieństwo w charakterze uszkodzenia poszczególnych typów komórek macicy, mimo wyraźne zarysowanych różnic w obrazie histopatologicznym zmian patologicznych w narządzie. U krów widzimy naciekowy rozrost gruczołów podstawowych i zrębu błony śluzowej macicy, natomiast u kłaczy rozrost ten jest ograniczony do błony śluzowej macicy. Dlaczego charakter rozrostu jest tak bardzo zróżnicowany u tych obu gatunków? Trudno nawet o hipotetyczną interpretację przyczyny tej różnicy

w obrazie patologicznym struktury rozrostu komórek gruczołowych i zrębu występującej u obu tych gatunków zwierząt.

U krów, podobnie jak to ma miejsce w *adenomyosis/endorometriosis* u kobiet – patologiczna tkanka endometrialna proliferuje (u krów wzdłuż naczyń krwionośnych macicy, badania własne) w głąb ściany macicy, natomiast u kłaczy rozrost ma charakter ekspansywny, który nie przekracza granicy błony śluzowej. Czy w związku z tym, z punktu widzenia patologii komórkowej przyjęte przed kilkunastu laty określenie tego procesu u kłaczy jako *endometrosis* dla podkreślenia różnicy z *endoretriosis* jest jeszcze uzasadnione? W przypadku obu gatunków samic dochodzi do niekontrolowanego, narastającego w czasie rozrostu gruczołów podstawowych i zrębu błony śluzowej macicy. Fakt ten pozwala przypuszczać także, że etiopatogeneza rozwoju obu tych procesów chorobowych u krowy i kłaczy jest podobna.

Innego typu zmiany patologiczne, które występują w opisywanych jednostkach chorobowych, takie jak zapalenie, ma szczególne znaczenie w zespole rozrostu torbielowatego i ropomacicza u suk. Przypuszczalnie należy wiązać to z typem uszkodzenia błony śluzowej i działaniem progesteronu. U kłaczy i krowy, mimo obecności w zrębie komórek nacieku zapalnego, znaczenie tego procesu wydaje się być drugorzędne wobec efektu działania chorobotwórczego pierwotnie występujących zaburzeń hormonalnych. Jakkolwiek obecność receptorów dla hormonów jajnikowych w komórkach biorących udział w zapaleniu nie wyklucza także ich pewnego udziału w stymulacji procesu zapalnego, a w szczególności ich roli w pobudzaniu włóknienia zrębu błony śluzowej.

Przedstawione zmiany chorobowe w macicach suk, krowy i kłaczy mają charakter progresywny. U suk jest to narastający w czasie stopień ropomacicza, natomiast u krów i kłaczy w miarę postępu w procesie włóknienia zrębu dochodzi do wtórnego zaniku gruczołów części funkcjonalnej oraz dużego stopnia włóknienia ścian naczyń krwionośnych. Obecność tak zaawansowanych zmian patologicznych klinicznie manifestuje się niepłodnością.

W podsumowaniu można stwierdzić, że zachowanie się poszczególnych elementów komórkowych błony śluzowej macicy, podobnie jak to ma miejsce w warunkach fizjologicznego cyklu jajnikowego, stanowi odbicie specyficznej stymulacji hormonalnej. Podobnie można przyjąć, iż w warunkach patologicznej stymulacji komórek błony śluzowej macicy zachodzące w nich zmiany są wyrazem

chorobotwórczego oddziaływania danego hormonu, oczywiście przy zachowaniu pewnej specyfiki, charakterystycznej dla danego gatunku.

Piśmiennictwo

1. Kurpisz M. (red.): *Molekularne podstawy rozrodczości człowieka i innych ssaków*. Termedia Wydawnictwa Medyczne 2002, Poznań.
2. Katkiewicz M., Boryczko Z.: Zmiany strukturalne w macicach suk z chorobami macicy. *Med. Weter.* 2006, **62**, 311–315.
3. Katkiewicz M., Wierchoń M., Boryczko Z.: Adenomyosis macicy krów – ukryta przyczyna niepłodności. *Med. Weter.* 2005, **61**, 1378–81.
4. Katkiewicz M., Boryczko Z., Zając S., Witkowski M.: Endometrosis of the uterus of mares – a contribution to its pathogenesis. *Med. Weter.* 2010, **66**, 212–216.
5. Katkiewicz M., Witkowski M., Zając S.: Ocena mikroskopowa wycinków błony śluzowej macicy – obraz struktury prawidłowej i chorobowej. *Med. Weter.* 2007, **63**, 463–466.
6. Jones T.C., Hunt R.D., King N.W.: *Genital system w Veterinarj Pathology*, sixth ed., 1997, Lippincott Williams & Wilkins, Baltimore.
7. Kenney R.M.: Cyclic and pathologic changes of the mare endometrium as detected by biopsy, with a note on early embryonic death. *J. Am. Vet. Med. Assoc.* 1978, **127**, 241–262.

Prof. dr hab. Maria Katkiewicz,
e-mail: m.katkiewicz@gmail.com