

Sapierzyński R.<sup>1</sup>, Wojtczak M.<sup>2</sup>, Department of Pathology and Veterinary Diagnostics, Faculty of Veterinary Medicine, Warsaw University of Life Sciences – SGGW<sup>1</sup>, Veterinary Surgery in Piaseczno<sup>2</sup>

This paper aims at the presentation of an important parasitic disease in dogs. Canine dirofilariasis can be result of invasion with *Dirofilaria repens* or *D. immitis*. However, the subcutaneous form of canine dirofilariasis is usually related to the first nematode species. Subcutaneous dirofilariasis due to *D. repens* is endemic in Southern and Eastern Europe and in many parts of Africa and Asia. Dogs and also cats are definitive hosts and can be source of accidental infestation for humans. Since 2009 microfilaraemias with presence of larvae of *D. repens* in peripheral blood have been reported in dogs in Poland, as well as cases of human subcutaneous dirofilariasis were infrequently recognized. Canine subcutaneous dirofilariasis is considered to be harmless to the host, however evidences on pathogenicity of invasion are described in literature. Subcutaneous nodules enclosing adult live or dead parasites are accompanied by diffuse or multifocal dermatitis with or without pruritus in dogs with microfilaraemia. It was suggested that animals with non-symptomatic microfilaraemia should be treated as if they live in areas where suitable vectors exist.

**Keywords:** *Dirofilaria repens*, dog, microfilaraemia, subcutaneous dirofilariasis.

## Dirofilarioza podskórna u psów

Rafał Sapierzyński<sup>1</sup>, Maciej Wojtczak<sup>2</sup>

z Katedry Patologii i Diagnostyki Weterynaryjnej Wydziału Medycyny Weterynaryjnej w Warszawie<sup>1</sup> oraz Gabinetu Weterynaryjnego w Piasecznie<sup>2</sup>

Dirofilarioza jest pasożytniczą chorobą, która atakuje psy domowe, zdecydowanie rzadziej koty i dzikie mięsożerne w wielu częściach świata (Afryka, Azja, Ameryka), w tym w Europie Środkowo-Wschodniej. Wydaje się, że u kotów w krajach europejskich problem ten jest sporadyczny, jak dotąd potwierdzono mikrofilaremię u tego gatunku zwierząt jedynie we Włoszech, przy czym jeden przypadek mógł być importowany z Francji, a dorosłe osobniki *D. repens* znaleziono w tkance podskórnej u kota na Ukrainie (1). Pierwszy odnotowany w przypadku dirofilariozy pochodzi sprzed 400 lat, kiedy portugalski medyk wykrył obecność dorosłego pasożyta w gałce ocznej u 3-letniego dziecka na południu Francji (1). Z kolei pierwszy przypadek dirofilariozy podskórnej u psa odnotowano we Włoszech w 1910 r.

Za dirofilariozę u psów odpowiedzialne są dwa gatunki nicieni: *D. repens*, który może być przyczyną tzw. dirofilariozy podskórnej oraz *D. immitis*, który jest odpowiedzialny za tzw. dirofilariozę

sercowo-płucną. Przypadkowym żywicielem pasożytów może stać się człowiek, w którego organizmie cykl życiowy pasożyta się kończy (choć obserwowano pojedyncze przypadki współistnienia dirofilariozy z obecnością mikrofilarii we krwi obwodowej). Z ostatnich publikacji naukowych, a także własnych obserwacji wynika, że podskórna postać dirofilariozy u psów w Polsce rozpoznawana jest coraz częściej, a dodatkowo pojawiają się niejasności odnośnie do znaczenia klinicznego tej parazytozy. Celem artykułu jest zaprezentowanie najnowszych informacji dostępnych w piśmiennictwie naukowym odnośnie do tej jednostki chorobowej, a także zaprezentowanie kilku własnych obserwacji.

*Dirofilaria repens* to nicienie z rodzaju *Dirofilaria* (należące do rodziny Onchocercidae i rzędu Spirurida), przenoszone przez komary z rodziny Culicidae (szacuje się że około 60 gatunków tych owadów może być wektorami pasożyta), w których organizmie pasożyt rozwija się do stadium L3 i w tej postaci larwy są inwazyjne dla

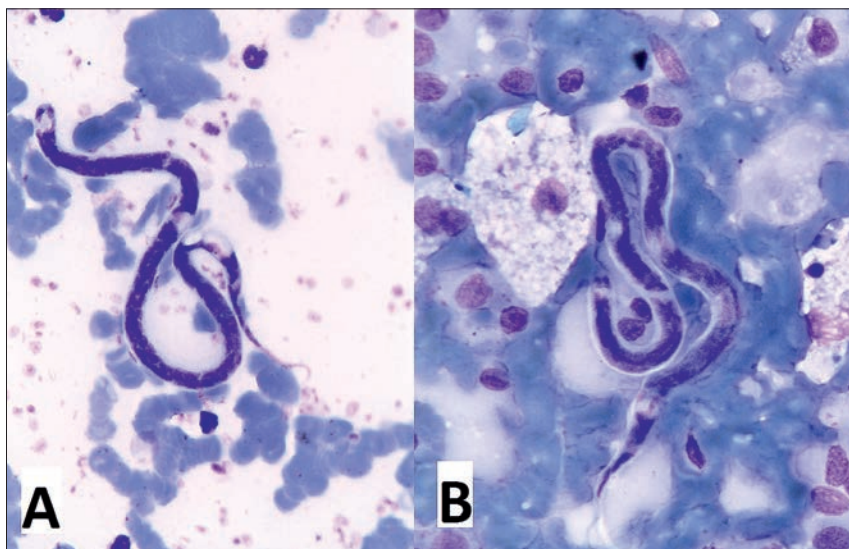
żywiciela ostatecznego, czyli psa (do zarażenia psa dochodzi w czasie pobierania przez komary krwi). W organizmie żywiciela ostatecznego larwy przechodzą dwie wylinki i jako larwy stadium L5 osiedlają się w tkance podskórnej, gdzie dojrzewają, kopulują i samica zaczyna produkować mikrofilarie (ryc. 1). Długość cyklu rozwojowego zależna jest w dużej mierze od temperatury otoczenia, okres prepatentny inwazji wynosi około 6–9 miesięcy, a dorosłe nicienie przeżywają w tkankach typowych gospodarzy nawet do 4 lat. Dorosły osobnik osiąga długość do 17 cm i około 0,5 mm grubości (samice są nieco większe od samców; ryc. 2).

Jak udało się wykazać, u psów istnieją znaczne różnice roczne i dobowe w nasileniu mikrofilareмии (liczba mikrofilarii we krwi obwodowej), mianowicie osiąga ona najwyższe nasilenie w sierpniu i wrześniu, a najwyższą liczbę larw pasożytów notuje się w godzinach wieczornych (2). Wykazano także związek między nasileniem mikrofilareмии a sezonowym pojawianiem się objawów klinicznych, takich jak świąd, wyłysienia i rumień skóry (1).

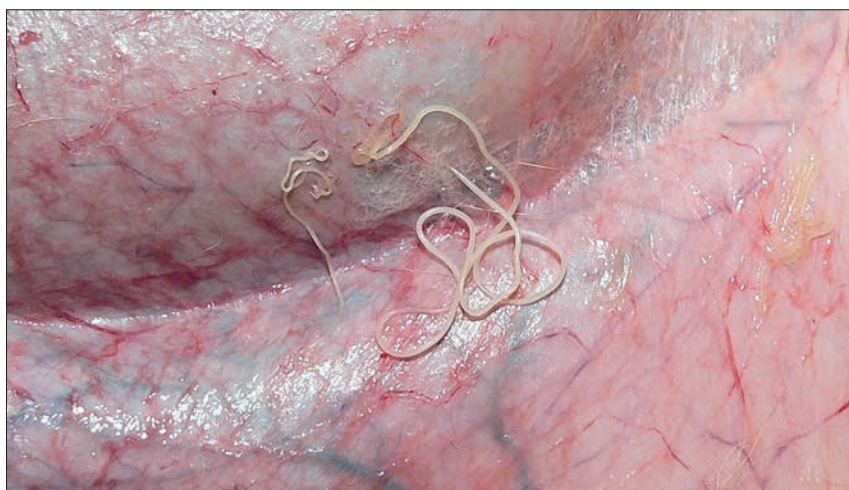### Występowanie

Problem dirofilariozy podskórnej u psów jest spowodowany w zdecydowanej większości przypadków inwazją *D. repens*, zaś w mniejszym stopniu *D. immitis*, co według niektórych autorów jest spowodowane kilkoma czynnikami, jednak najważniejszy wydaje się być fakt, że inwazja *D. repens* przebiega najczęściej bezobjawowo, nie są dostępne szybkie i powszechnie dostępne testy diagnostyczne i związku z tym pasożyty nie są zwalczane i łatwo szerzą się w obrębie podatnej populacji psów.

Za endemiczne obszary występowania dirofilariozy podskórnej w Europie uznaje się kraje basenu Morza Śródziemnego. Rozpowszechnienie dirofilariozy jest zróżnicowane i wynosi szacunkowo: 9% w Hiszpanii, 1,3–22% we Francji, 22% w Grecji i 49% w Serbii (1). Dirofilarioza jest uważana za jedną z parazytoz, której zasięg w ostatnich czasach znacznie się rozszerzył, między innymi z powodu importu zwierząt, a także przemieszczania się psów w trakcie wyjazdów turystycznych ich właścicieli. Innym z analizowanych powodów powiększania się zasięgu dirofilariozy są zmiany klimatyczne, które zapewniają warunki do odbycia pełnego cyklu rozwojowego przez pasożyty z udziałem ich żywicieli pośrednich, w tych obszarach świata, gdzie nie było to możliwe do tej pory, np. w krajach Europy Północno-Wschodniej: Ukrainie, Czechach, Słowacji, Węgrzech i Polsce; krajach Europy Środkowej i Zachodniej:



Ryc. 1. Obraz mikroskopowy mikrofilarii *D. repens* we krwi obwodowej (A) i biopłatach cienkoigłowych pobranych z guza skóry (rozpoznanie cytologiczne – rak płaskonabłonkowy rogowaciejący); barwienie barwnikiem Giemsy, powiększenie 400×



Ryc. 2. Dorosłe osobniki *D. repens* w tkance podskórnej psa, który padł z powodu niewydolności krążenia. Widoczne 4 dorosłe pasożyty, prawdopodobnie dwie samice (większe po prawej stronie) i dwa samce (mniejsze po lewej). Zwraca uwagę całkowity brak reakcji zapalnej lub choćby przekrwienia w otaczającej tkance podskórnej

Holandii, Austrii, Niemczech, a ostatnio także w Europie Północnej – Norwegii (3, 4, 5, 6, 7, 8, 9).

Częściej mikrofilarie wykrywano we krwi psów wychodzących na dwór (37%), niż przebywających głównie w pomieszczeniach (18%). Rozpowszechnienie mikrofilareмии jest wyższe wśród psów pracujących, szczególnie polujących (50%), stróżujących (44%) i policyjnych (32%), niż u towarzyszących (19%). Stwierdzono też że nasilenie mikrofilareмии rośnie wraz z wiekiem, wynosi ono około 17% u psów młodszych niż 3-letnie i osiąga wartości powyżej 50% u psów starszych niż 6-letnie (8).

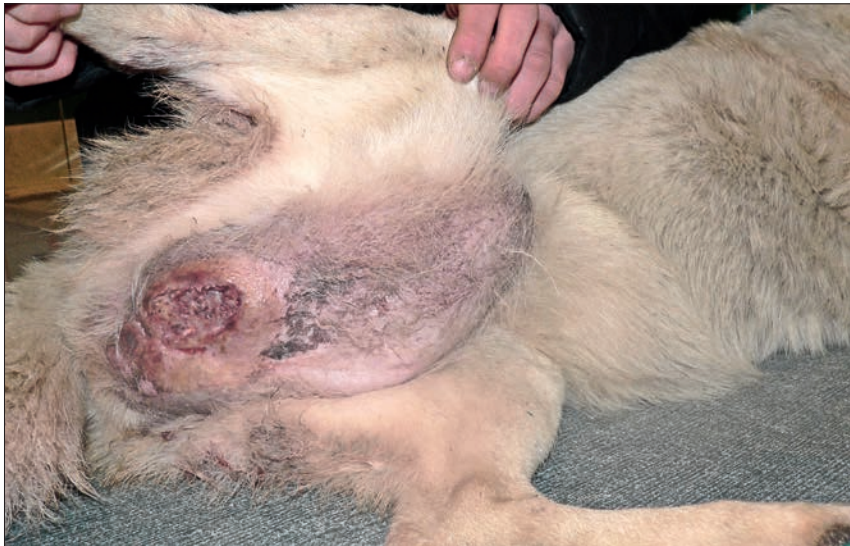### Występowanie w Polsce

Pierwsze przypadki dirofilariozy lub mikrofilareмии u psów w Polsce zostały opisane w latach 2009 i 2010 (ryc. 3; 3, 4). Kolejne

badania wykazały, że inwazja w naszym kraju nie jest problemem zawleczonym z obszarów występowania *D. repens*, bo jest stwierdzana u psów, które nigdy nie wyjeżdżały poza granicę Polski (5). Rozpowszechnienie mikrofilariozy w populacji psów w Polsce oszacowano na 26–56%, przy czym za obszary endemicznego występowania pasożytów uważa się Polskę środkową (3, 9, 10, 11). Ostatnio przeprowadzone badania obejmujące psy sportowe z obszaru centralnej Polski wykazały obecność DNA *D. repens* we krwi 44% przebadanych psów (9).

### Chorobotwórczość

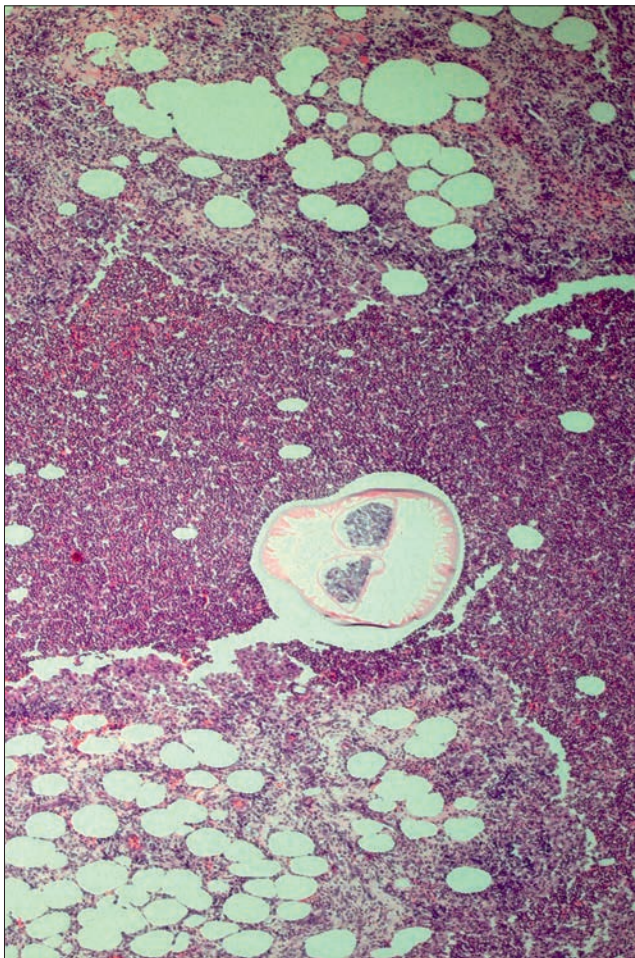
Chociaż w większości przypadków inwazji z udziałem *D. repens* nie stwierdza się żadnych nieprawidłowości, to u części psów obserwowano obecność różnorodnych



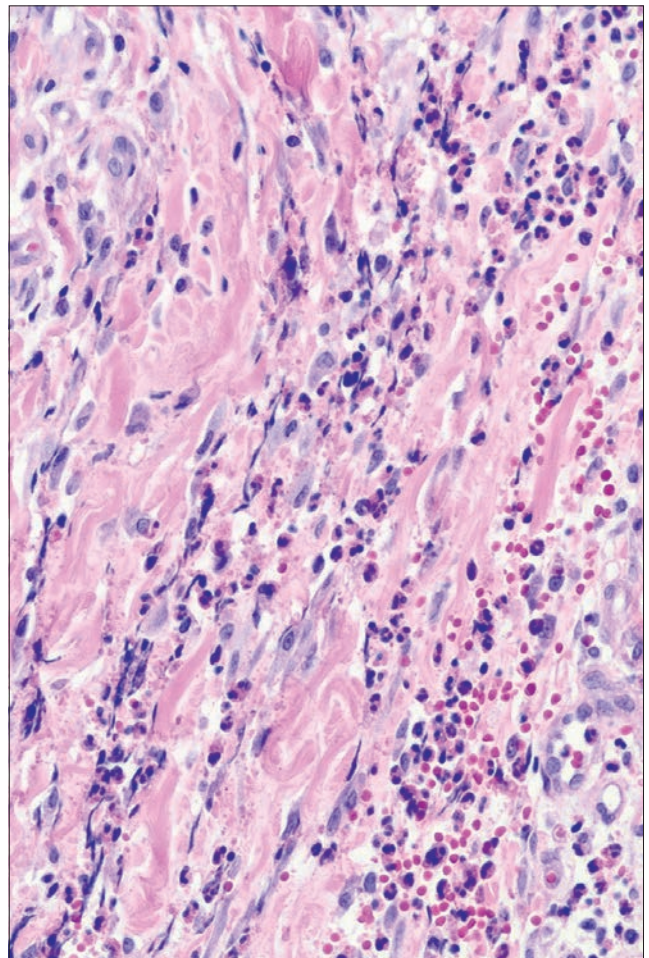
**Ryc.3.** Masywny gruczolakorak gruczolotów apokrynowych u suki rasy alaskan malamute, doprowadzonej do gabinetu w Piasecznie celem wykonania biopsji guza. Sytuacja miała miejsce w 2007 r. Był to pierwszy przypadek mikrofilariemii rozpoznanej przez autorów

zmian obejmujących skórę i tkankę podskórną. Stwierdzane objawy kliniczne są konsekwencją zarówno mechanicznego uszkodzenia spowodowanego obecnością dorosłych i larwalnych postaci

Pasożyta (powstawanie zatorów w naczyniach krwionośnych skóry), oddziaływania toksycznego, jakie wywierają jego metabolity, oraz mechanizmów o podłożu immunologicznym (1).



**Ryc. 4.** Obraz mikroskopowy guzka tkanki podskórnej, który został usunięty od psa. W centrum ryciny widoczny poprzeczny przekrój dorosłego pasożyta otoczonego przez obfity naciek komórkowy zapalny; barwienie hematoksylina-eozyna, powiększenie 40×



**Ryc. 5.** Obraz mikroskopowy guzka tkanki podskórnej z ryciny 4. W tym polu widzenia widoczne są obwodowe obszary guzka, w których widać rozrastającą się tkankę łączną oraz mieszany naciek zapalny utworzony z komórek jednojądrowych i eozynofili; barwienie hematoksylina-eozyna, powiększenie 100×

Ogólnie można przyjąć, że obecność pasożytów w organizmie psa może indukować dwa rodzaje zmian. Jedną postacią obejmuje występowanie guzków zlokalizowanych w tkance podskórnej, których pojawienie się jest powiązane z dorosłym pasożytem lub pasożytami w ich wnętrzu. W obrazie mikroskopowym guzków tkanki podskórnej zawierających pasożyty obserwuje się masy rozpadłych komórek (kruszywo komórkowe) otaczające nicień, a bardziej obwodowo układa się naciek zapalny o charakterze ropnym lub ropno-ziarniniakowym, często z komórkami olbrzymimi i licznymi eozynofilami (ryc. 4, 5). Bardziej obwodowo obecna jest tkanka łączna włóknista infiltrowana przez limfocyty, komórki plazmatyczne, mniej liczne makrofagi oraz zmienną liczbę eozynofili. Podobny naciek o mieszanym charakterze stwierdza się też w otaczającej guzek podskórnej tkance tłuszczowej (12, 13). W jednej z ostatnio opublikowanych prac opisywany jest przypadek 2-letniego psa, u którego w kilkumiesięcznych odstępach obserwowano pojawianie się zmian guzkowatych, które z czasem ustępowały; dwa z takich guzków zostały usunięte

chirurgicznie i stwierdzono w nich obecność żywych lub martwych nicieni, o morfologii dorosłej samicy *D. repens*. Co ciekawe, ani badanie krwi obwodowej, ani badanie mikroskopowe biopłatów pobranych z guzków nie wykazało obecności mikrofilarii (13).

Druga postać kliniczna dirofilariozy podskórnej obejmuje przypadki wielogniskowego zapalenia skóry, które najczęściej (około 85%) dotyczą doogonowej części ciała (okolica krzyżowo-lędźwiowa, kończyny miedniczne, okolica okołoodbytowa). U chorych psów obserwuje się najczęściej świąd i rumień skóry (w jednym z badań objawy te obserwowano w odpowiednio 100 i 79% przypadków), zmiany grudkowe, wyłysienia ogniskowe i wielogniskowe, rzadziej hiperkeratozę, zmiany strupiate i guzkowate (1, 13, 14). Opisano też przypadek alergicznego zapalenia skóry, które charakteryzowało się występowaniem mnogich zmian krostowatych, wyłysień z liszajowaceniem i hiperpigmentacją oraz zmian rumieniowo-luszczących, które przebiegały bez świądu. W badaniu histopatologicznym stwierdzono jednak obraz typowy dla zapaleń alergicznych skóry. Leczenie przeciwalergiczne nie przyniosło poprawy, co więcej zmiany się nasiliły. W przeprowadzonym badaniu krwi stwierdzono obecność mikrofilarii, a badanie molekularne określiły gatunek nicienia jako *D. repens*. Leczenie ukierunkowane na zwalczanie pasożytów wyeliminowało inwazję (co potwierdzono stosownymi testami) i doprowadziło do całkowitego ustąpienia obserwowanych wcześniej objawów klinicznych wynikających z choroby o charakterze nadwrażliwości (15).

Demiaszkiewicz i wsp. (10) opisali też przypadki mikrofilaremii u psów, u których rozwinął się zespół niewydolności wielonarządowej (obejmujący serce, wątrobę i nerki), które zakończyły się śmiercią. U osobników tych stwierdzono obecność bardzo licznych mikrofilarii we krwi obwodowej, szczególnie w drobnych naczyniach włosowatych. Ostatnio opisano też przypadki nagłej śmierci spowodowanej zapaleniem wątroby o nieustalonej przyczynie u psów z mikrofilaremią (w dwu przypadkach wyizolowano z krwi materiał genetyczny *D. repens*), trzymany w kenelu w centralnej Polsce (9).

Zdecydowanie rzadziej dirofilarioza podskórna u psów może mieć związek z obecnością *D. immitis*. Notowano nieliczne przypadki, w których zabłąkane dorosłe osobniki tego gatunku powodowały powstawanie zmian o charakterze guzków zawierających ropny materiał, zlokalizowanych głównie w tkance podskórnej kończyn (1). Inną postacią kliniczną dirofilariozy tkanki podskórnej powiązanej z *D. immitis* są zmiany o charakterze nadwrażliwości

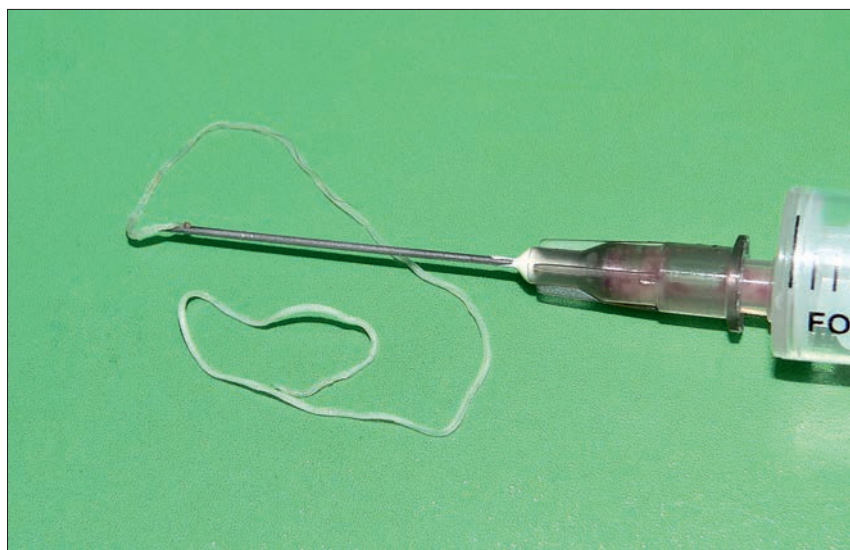
(bez obecności pasożytów w skórze) charakteryzujące się klinicznie obecnością swędzących zmian, guzkowo-płytkowo-krostkowych (1).

### Rozpoznawanie

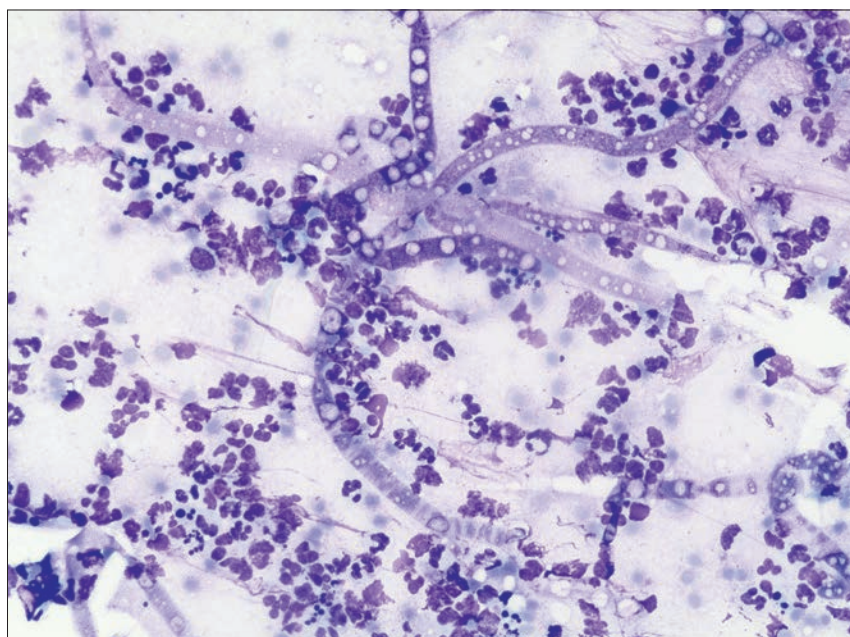
Rozpoznanie dirofilariozy podskórnej stawi się w oparciu o stwierdzenie opisanych wyżej zmian dermatologicznych i wykazanie we krwi obwodowej mikrofilarii, wykrycie antygenów pasożyta we krwi obwodowej (najczęściej metodą PCR), a także (co nie zawsze jest możliwe) stwierdzenie obecności osobników dorosłych w tkance podskórnej pacjenta. Z dostępnych publikacji, a także doświadczenia autorów wynika, że wykrycie pasożytów dorosłych

najczęściej jest przypadkowe i następuje z reguły w trakcie przygotowywania materiału do obróbki histopatologicznej. Przecięcie zmiany klinicznie rozpoznanej jako guz nowotworowy skóry lub tkanki podskórnej skutkuje stwierdzeniem w jego wnętrzu dorosłego pasożyta. Autor wydo był dorosłego pasożyta ze zmiany guzkowatej skóry w trakcie wykonywania biopsji aspiracyjnej cienkoigłowej (ryc. 6, 7). Pasożyt był martwy, a badanie histopatologiczne guzka wykazało opisany poprzednio obraz mikroskopowy.

W związku ze zmianami nasilenia mikrofilaremii w zależności od pory dnia i pory roku, nie w każdym przypadku bytowania dorosłych osobników *D. repens* w tkance podskórnej larwy pasożyta można



Ryc. 6. Dorosły pasożyt wydobyty w trakcie biopsji aspiracyjnej cienkoigłowej od psa z małym guzkiem zlokalizowanym w tkance podskórnej na głowie



Ryc. 7. Obraz mikroskopowy materiału pobranego w trakcie biopsji cienkoigłowej od psa opisanego w poprzedniej rycinie. Widać głównie neutrofile oraz martwe larwy – wydłużone struktury z jasnymi wakuolami; barwienie barwnikiem Giemsa, powiększenie 400×

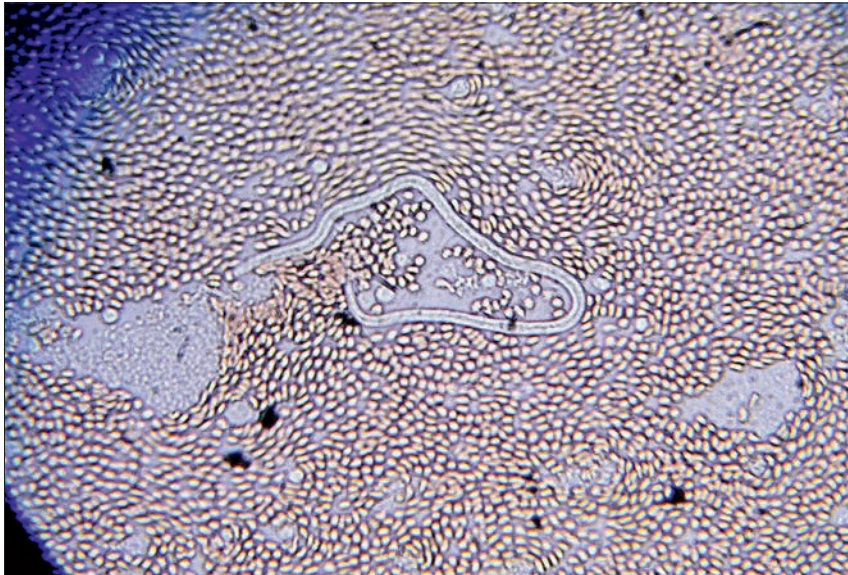
wykryć w czasie badania mikroskopowego rozmazów krwi obwodowej. W jednym z badań mikrofilariemię w badaniu mikroskopowym rozmazów krwi obwodowej wykryto tylko w około 30% przypadków dirofilariozy podskórnej (6). Ocenie mikroskopowej można poddać rozmazy krwi obwodowej barwione odczynnikiem Giemsy, jednak obecność ruchliwych larw da się bez problemu dostrzec także w niebarwionych rozmazach krwi pobranych do probówki z EDTA (ryc. 8). Z doświadczeń własnych autorów wynika, że larwy we krwi pozostawione w probówce z EDTA

w temperaturze pokojowej wykazują żywotność nawet po 7 dniach.

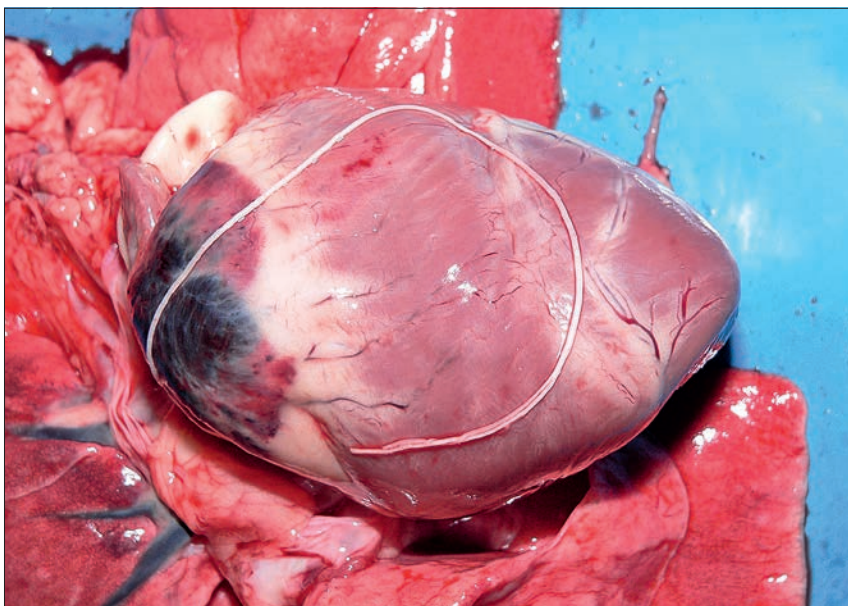
Według Liotta i wsp. (16) do różnicowania pomiędzy mikrofilariami *D. repens* i *D. immitis* nie są potrzebne skomplikowane metody diagnostyczne. Autorzy ci wykazali, że takie rozróżnianie możliwe jest poprzez ocenę morfologiczną oraz morfometryczną tych larw w rozmazach krwi obwodowej barwionych metodą rutynową (barwienie odczynnikiem Giemsy). Stwierdzono że mikrofilarie *D. repens* są generalnie większe (średnia długość  $369 \pm 10,76 \mu\text{m}$ ) od mikrofilarii *D. immitis*

(średnia długość  $301 \pm 6,29 \mu\text{m}$ ), a także od innych mikrofilarii, np. *Acanthocheilonema dracunculoides* (średnia długość  $259 \pm 6,69 \mu\text{m}$ ) oraz *Acanthocheilonema reconditum* (średnia długość  $265 \pm 5,47 \mu\text{m}$ ). Pomiedzy tymi pierwszymi gatunkami istnieją też różnice morfologiczne możliwe do stwierdzenia w rozmazach barwionych odczynnikiem Giemsy, np. przedni odcinek ciała mikrofilarii *D. repens* jest podzielony na segmenty oraz wyraźnie odgraniczony od tylnego odcinka ciała, z kolei u *D. immitis* przedni odcinek ciała nie jest podzielony na segmenty i nie ma wyraźnego odgraniczenia od tylnego odcinka ciała (16). Różnicowanie pomiędzy mikrofilariami różnych gatunków z rodzaju *Dirofilaria* jest istotne dlatego, że przypadki współinwazji *D. repens* i *D. immitis* są opisywane w literaturze. W jednym z badań stwierdzono taką sytuację u 12% psów z larwami *D. repens* we krwi obwodowej.

Zdecydowanie częściej niż podejrzenie kliniczne dirofilariozy, obecność mikrofilarii u psów stwierdza się jako odkrycie przypadkowe w trakcie badania biopłatów nowotworów lub podczas oceny rozmazów krwi obwodowej pobranej z innych wskazań. W badaniach własnych opublikowanych w 2010 r. mikrofilarie odkryto w biopłatach pobranych ze zmian nowotworowych (guz z komórek tucznych, rak gruczołów apokrynowych, chłoniak) lub guzkowatych zmian zapalnych. W jednym przypadku pasożyty wykryto u psa z niedokrwistością hemolityczną, która pojawiła się bez uchwytej przyczyny, w kolejnym zaś u psa z limfocytosą i obrzękiem kończyn miednicznych, których przyczyn także nie ustalono (4). W części takich przypadków (w jednym z badań w 33%) obecności larw w biopłatach pobranych ze zmian guzkowatych nie towarzyszy mikrofilariemia we krwi obwodowej (14).



**Ryc. 8.** Obraz mikroskopowy krwi pobranej od psa z przypadku opisanego na rycinach 6 i 7. Niebarwiony rozmaz bezpośredni wykonany z krwi pobranej do probówki z EDTA. Pomimo że nie zastosowano żadnego barwienia, mikrofilarie były łatwe do wykrycia, szczególnie że wykazywały bardzo intensywne wężowate ruchy



**Ryc. 9.** Dorosły nicień wydobyty w czasie sekcji z jednego z odgałęzień tętnicy płucnej u psa, który padł z objawami nagłej śmierci sercowej. Był to jedyny osobnik stwierdzony u tego psa. Badanie mikroskopowe rozmazów krwi obwodowej pobranej po śmierci zwierzęcia nie wykazało obecności mikrofilarii. Widoczny u podstawy serca obszar ciemnowiśniowej barwy wskazuje na poważne zaburzenia w krążeniu. Pozostało nierozstrzygnięte czy zaburzenia te miały związek z obecnością pasożyta. Pasożyt został zabezpieczony w alkoholu etylowym i będzie poddany analizie celem określenia przynależności gatunkowej

### Potencjał zoonotyczny

Coraz częściej opisuje się też przypadki dirofilariozy tkanki podskórnej u ludzi, najczęściej odpowiadają za nie *D. repens*, zdecydowanie rzadziej *D. immitis* (17). Najwięcej przypadków dirofilariozy podskórnej u ludzi obserwuje się we Francji, Włoszech, Hiszpanii oraz na Sri Lance, a pojedyncze przypadki pojawiają się we wszystkich w krajach gdzie notuje się obecność dirofilariozy psów, przy czym jak się wydaje najczęściej na Ukrainie. U ludzi pasożyty lokalizują się w tkance podskórnej różnych obszarów ciała, ale notowano je w lokalizacjach nietypowych, jak np. narządy wewnętrzne (płuca, sieć), moszna i jej zawartość, spojówka oraz w obrębie węzłów chłonnych, a w rzadkich przypadkach

dorośle pasożyty mogą być przyczyną zapalenia mózgu i opon mózgowych (12, 17). Tworzące się w przebiegu inwazji guzki są często powodem wdrożenia diagnostyki mającej na celu wykluczenie obecności zmiany nowotworowej.

W Polsce pierwsze przypadki dirofilariozy podskórnej u ludzi odnotowano w 2007 r. i od tego czasu zanotowano je u kilkunastu osób, które zaraziły się prawdopodobnie poza granicami kraju. Do tej pory znanych jest jednak kilka przypadków stwierdzonych u ludzi w Polsce, którzy nigdy nie opuścili kraju, więc inwazje należy uznać za autochtoniczne (12). Bez względu, czy dirofilariozę podskórną uznano za autochtoniczną, czy przywleczoną z obszarów endemicznego występowania choroby najwięcej jej przypadków odnotowano w województwie mazowieckim (12).

### Leczenie i profilaktyka

W związku z niejasną chorobotwórczością *D. repens* u zwierząt wydaje się, że część przypadków mikrofilaremii u psów jest zjawiskiem ignorowanym przez lekarzy weterynarii, co nie pociąga za sobą postępowania terapeutycznego (1). Z własnych obserwacji wynika jednak, że właściciele zwierząt świadomi obecności „robaków” w ich krwi (szczególnie gdy zobaczą żywe mikrofilarie w mikroskopie) są skłonni do wdrożenia działań mających wyeliminować larwy z organizmu ich podopiecznych. Najważniejszym czynnikiem przemawiającym za potrzebą likwidacji pasożytów w populacji psów jest zmniejszenie rozpowszechnienia tej parazytozy wśród pacjentów weterynaryjnych, a przez to zmniejszenie możliwości przenoszenia się choroby na człowieka. Innym potencjalnym powodem leczenia psów z rozpoznaną mikrofilariemią jest fakt, że dorośle osobniki charakteryzują się długoletnią żywotnością oraz wieloletnią produkcją larw gromadzących się w mikrokrążeniu. Jak sugerują niektórzy autorzy, może to być przyczyną poważnych i śmiertelnych w skutkach powikłań i niewydolności wielonarządowej (ryc. 9), która wynika z zablokowania przepływu krwi przez drobne naczynia włosowate – embolizacji paasożytniczej (9, 10).

Zaleca się leczenie psów, w przypadku gdy chorobę rozpoznano na obszarach, gdzie występują potencjalne wektory przenoszące mikrofilarie oraz tam gdzie notuje się przypadki dirofilariozy podskórnej u ludzi.

Nie został jak dotąd opracowany protokół leczenia psów z dirofilariozą podskórną u psów (18). Badania kliniczne przeprowadzone w Republice Czeskiej na psach (19, 20) oraz doniesienia kazuistyczne

(15) wykazały wysoką skuteczność połączenia imidaklopridu i moksydektyny w leczeniu dirofilariozy tkanki podskórnej. Comiesięczne stosowanie preparatu w postaci spot-on, przez kolejne 4 miesiące spowodowało całkowite ustąpienie mikrofilariemii i brak larwalnych postaci pasożyta we krwi w ciągu 6 miesięcy od zaprzestania kuracji (19). Preparat spot-on zawierający połączenie imidaklopridu i moksydektyny jest też skutecznym w zapobieganiu dirofilariozy podskórnej oraz mikrofilariemii z udziałem *D. repens*. W jednym z badań jednorazowe podanie preparatu przed eksperymentalnym zakażeniem larwami w stadium L3 całkowicie zapobiegło rozwinięciu się postaci dorosłych pasożytów, z kolei u 8 psów zakażonych, ale wcześniej niezabezpieczonych, badanie sekcyjne wykazało obecność od 3 do 21 dorosłych *D. repens* w tkance podskórnej (21).

Selemektyna jest stosunkowo skutecznym preparatem stosowanym powszechnie w profilaktyce inwazji *D. immitis*, wykazano także skuteczność tego preparatu w kontrolowaniu mikrofilaremii u psów z naturalną postacią dirofilariozy podskórnej. W jednym z badań naskórne podawanie selemektyny w odstępach dwutygodniowych lub miesięcznych doprowadziło do całkowitej likwidacji mikrofilarii we krwi obwodowej u 65% badanych psów, a u pozostałych 35% doprowadziło do znacznego spadku liczby larw *Dirofilaria repens* (22).

### Piśmiennictwo

- Torello W.: Clinical aspects of dermatitis associated with *Dirofilaria repens* in pets: a review of 100 canine and 31 feline cases (1990–2010) and a report of a new case imported from Italy to Dubai. *Parasitol. Res.* 2011, doi: 1155/2011/578385.
- Di Cesare A., Otranto D., Di Giulio E., Simonato G., La Trofa M.S., La Torre E., Coccia G., Traversa D.: Microfilarial periodicity of *Dirofilaria repens* in naturally infested dogs. *Parasitol. Res.* 2013, **112**, 4273–4279.
- Demiaszkiewicz A.W., Polańczyk G., Pyziel A.M., Kuligowska I., Lachowicz J.: The first foci of dirofilariosis of dogs evoked by *Dirofilaria repens* Railliet et Henry, 1911 in central Poland. *Wiad. Parazytol.* 2009, **55**, 367–370.
- Sapierzyński R., Fabisiak M., Salamazyńska A.: Several cases of dirofilariosis accidentally diagnosed in dogs from Poland, including two PCR positive *Dirofilaria repens* cases. *Pol. J. Vet. Sci.* 2010, **13**, 545–547.
- Masny A., Lewin T., Salamatin R., Golab E.: Autochthonous canine *Dirofilaria repens* in the vicinity of Warsaw. *Pol. J. Vet. Sci.* 2011, **14**, 659–661.
- Pantchev N., Ertold M., Dausgies A., Dyachenko V.: Diagnosis of imported canine filarial infections in Germany 2008–2010. *Parasitol. Res.* 2011, **109**, Suppl 1, S61–67.
- Genchi C., Mortarino M., Rinaldi L., Cringoli G., Traldi G., Genchi M.: Changing climate and changing vector-borne disease distribution: the example of dirofilariosis in Europe. *Vet. Parasitol.* 2011, **176**, 295–299.
- Iglodyova A., Mitterpakova M., Hurnikova Z., Antalova D., Dubinsky P., Letkova V.: Canine dirofilariosis under specific environmental condition in Eastern Slovak Lowland. *Ann. Agricult. Environ. Med.* 2012, **19**, 57–60.
- Bajer A., Mierzejewska E.J., Rodo A., Bednarska M., Kowalec M., Welc-Fałęciak R.: The risk of vector-borne infections in sled dogs associated with existing and new endemic areas in Poland. Part 1. A population study on sled dogs during racing season. *Vet. Parasitol.* 2014, in press. doi:10.1016/j.vetpar.2013.12.033.

- Demiaszkiewicz A.W.: Dirofilarioza – nowe zagrożenie psów, dzikich mięsożernych i ludzi w Polsce. W: *Vademecum wybranych chorób odzwierzęcych w środowisku leśnym*. Poznań 2013, s. 16–24.
- Demiaszkiewicz A.W., Polańczyk G., Osińska B., Pyziel A.M., Kuligowska I., Lachowicz J., Sikorski A.: Prevalence and distribution of *Dirofilaria repens* in dogs in Mazowieckie Province. *Ann. Agric. Environ. Med.*, 2014, **21**, w druku.
- Cielecka D., Żarnowska-Prymek H., Masny A., Salamatin R., Wesolowska M., Gołab E.: Human dirofilariosis in Poland: the first cases of autochthonous infections with *Dirofilaria repens*. *An. Agricult. Environ. Med.* 2012, **19**, 445–450.
- Giudice E., Di Pietro S., Gaglio G., Di Giacomo L., Bazzano M., Mazzullo G.: Adult of *Dirofilaria repens* in a dog with recurrent multiple subcutaneous nodular lesions. *Parasitol. Res.* 2014, **113**, 711–716.
- Albanese F., Abramo F., Braglia C., Caporali C., Venco L., Vercelli A., Ghibaudo G., Leone F., Carrani F., Giannelli A., Otranto D.: Nodular lesions due to infestation by *Dirofilaria repens* in dogs from Italy. *Vet. Dermatol.* 2013, **24**, 255–256.
- Rocconi F., Di Tommaso M., Traversa D., Palmieri C., Pampurini F., Boari A.: Allergic dermatitis by *Dirofilaria repens* in a dog: clinical picture and treatment. *Parasitol. Res.* 2012, **111**, 493–496. doi: 10.1007/s00436-012-2833-x.
- Liotta J.L., Sandhu G.K., Rishniw M., Bowman D.D.: Differentiation of the microfilariae of *Dirofilaria immitis* and *Dirofilaria repens* in stained blood films. *J. Parasitol.* 2013, **99**, 421–425.
- Otranto D., Brianti E., Gaglio G., Dantas-Torres F., Azaro S., Giannetto S.: Short report: human ocular infection with *Dirofilaria repens* (Railliet and Henry, 1911) in an area endemic for canine dirofilariosis. *Am. J. Trop. Med. Hyg.* 2011, **84**, 1002–1004.
- ESCCAP: *Zwalczanie chorób przenoszonych przez wektory u psów i kotów*. Adaptacja przewodnika ESCCAP Nr 5. Wydanie drugie - wrzesień 2012.
- Dobesova - Paran R., Svobodova V.: Effect of therapy by using Advocate spot-on combination (imidacloprid 10% and moxidectin 2,5%) on subcutaneous dirofilariosis in dogs. *Vet. Med. International* 2011, doi: 10.4061/2011/482746
- Hellmann K., Heine J., Braun G., Paran-Dobesova R., Svobodova V.: Evaluation of the therapeutic and preventive efficacy of 2.5% moxidectin / 10% imidacloprid (Advocate<sup>®</sup>, Bayer Animal Health) in dogs naturally infected or at risk of natural infection by *Dirofilaria repens*. *Parasitol. Res.* 2011, **109**, Suppl, S77–86.
- Genchi C., Genchi M., Petry G., Kruedewagen E.M., Schaper R.: Evaluation of the efficacy of imidacloprid 10% / moxidectin 2.5% (Advocate<sup>®</sup>, Advantage<sup>®</sup> Multi, Bayer) for the prevention of *Dirofilaria repens* infection in dogs. *Parasitol. Res.* 2013, **112**, Suppl 1:81–89. doi: 10.1007/s00436-013-3283-9.
- Jacsó O., Fok E., Kiss G., Kökény G., Lang Z.: Preliminary findings on the efficacy of selamectin in the treatment of dogs naturally infected with *Dirofilaria repens*. *Acta Vet Hung.* 2010, **58**, 405–512.

Dr hab. Rafał Sapierzyński,  
e-mail: sapieh@wp.pl