

Gunshot anomaly in wild boar's (*Sus scrofa* L.) dentition – A case study

Flis M., Gugąła D., Department of Zoology, Ecology and Wildlife Management, University of Life Sciences in Lublin

This paper presents the developmental anomaly of male wild boar dentition. The anomaly in the form of two molars loss and partial destruction of the left jawbone arch, which was caused by gunshot with Jacketed Soft-Point bullet, did not significantly affect the functioning of the animal. The wild boar was acquired about 1 year after the gunshot and was characterized by a good individual condition as expressed by the carcass weight, which was similar to the average for that age, as well as by proper development of tusks, i.e. upper and lower tusks, that due to the assessment, were qualified for the silver medal. This confirms that the small shots of big game may have no significant impact on the survival and the physiological status of an animal. However, it cannot dismiss the hunter from his regular duty to seek the wounded animal and to finish it off humanely.

Keywords: wild boar, dental anomaly.

Anomalia postrzałowa w uzębieniu dzika (*Sus scrofa* L.) – opis przypadku

Marian Flis, Dariusz Gugąła

z Katedry Zoologii, Ekologii Zwierząt i Łowiectwa Wydziału Biologii i Hodowli Zwierząt Uniwersytetu Przyrodniczego w Lublinie

W ostatnich dziesięcioleciach nastąpił gwałtowny wzrost liczebności, a tym samym i zagęszczeń populacji dzików. Tendencja ta obserwowana jest nie tylko na terenie naszego kraju, lecz i w większości krajów europejskich (1, 2, 3). Stan ten uwarunkowany jest wzrostem potencjału rozrodczego populacji tego gatunku wynikającym wprost z poprawy warunków troficznych poprzez dostępność wysokoenergetycznego i wysokobiałkowego żeru, jaki zapewniają rozległe monokulturowe uprawy zbóż, a zwłaszcza kukurydzy. Elementy te wpływają na wcześniejsze dojrzewanie płciowe młodych samic, które

nawet będąc warchlakami, a czasami również prosiętami, przystępują do rozrodu, jak również wpływa na wzrost plenności w postaci średniej liczby potomstwa rodzonoego w poszczególnych miotach (4, 5). Jednocześnie lokalnie wysokie zagęszczenia populacji wpływają na wzrost szkód wyrządzanych przez ten gatunek w uprawach rolnych, co z kolei przyczynia się do wzrostu niezadowolenia rolników, a nawet lokalnych konfliktów na tym tle (1, 6, 7, 8, 9).

Wzrost liczebności i lokalnych zagęszczeń populacji dzików, a także niektórych gatunków jeleniowatych oraz gatunkowe uwarunkowania do migracji sprawiają, że

zwierzęta narażone są na wiele bodźców zarówno egzogenicznych, jak i endogenicznych, które warunkują zróżnicowane anomalie, choroby zwierząt, a nawet śmierć. Wśród czynników środowiskowych wywierających wpływ na kondycję zwierząt i ich stan zdrowotny, jak również możliwość występowania anomalii wyróżnić możemy czynniki o charakterze naturalnym, jak również antropogenicznym. W przypadku zwierząt łownych dość istotnymi bodźcami są te wynikające z kolizji drogowych, w czasie których dochodzi do śmierci zwierząt lub ich okaleczenia i później szczych wad rozwojowych (10, 11, 12, 13).

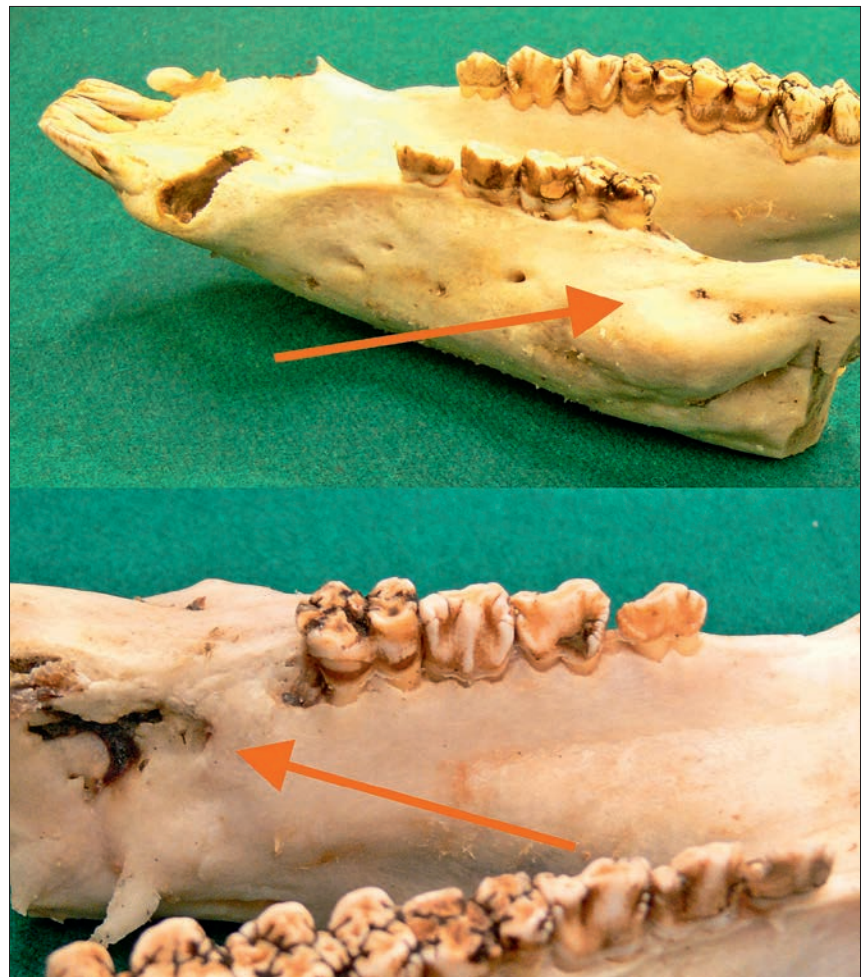
Wysokie zagęszczenia populacji wpływające na wzrost interakcji zwierząt i środowisk bytowania przyczyniają się do znacznych zniszczeń upraw rolnych oraz wzrostu kwot wypłacanych z tego tytułu odszkodowań, a to pociąga za sobą skutek w postaci intensyfikacji polowań na ten gatunek (1, 14). Wzmocniona presja myśliwska poprzez odstrzał przy użyciu broni palnej pociąga z kolei za sobą możliwości postrzału zwierząt, wynikającego z nieprecyzyjnego trafienia kuli, jej rykoszetowania lub ewentualnego rozbicia o napotkaną wcześniej przeszkodę i uderzenia w ciało zwierzęcia drobnych jej fragmentów. Tego rodzaju przypadki prowadzą do różnokierunkowych wad w budowie anatomicznej, wpływają na przebieg procesów fizjologicznych oraz przyczyniają się do występowania różnokierunkowych schorzeń.

Opis anomalii

Na terenie obwodu łowieckiego nr 142 położonego na Wyżynie Lubelskiej 15 października 2014 r. pozyskany został dzik płci męskiej, o masie tuszy 148 kg. Ze względu na obecność okazałego oręża (kłów dolnych – szabel i kłów górnych – fajek) poddano go preparacji, celem uzyskania trofeum. Podczas preparowania okazało się, że w uzębieniu żuchwy po stronie lewej brak jest niektórych zębów (ryc. 1). Typowe stałe uzębienie dzika składa się z 44 zębów, z czego 22 występuje w żuchwie i 22 w szczęce górnej. Jednak wraz z wiekiem pierwsza para zębów przedtrzonowych żuchwy ulega uwstecznienu.

I	C	P	M
3	1	4	3
3	1	4	3

Liczba poszczególnych grup zębów, jak i zaawansowanie procesu ich starcia jest powszechnie wykorzystywane do oceny wieku pozyskiwanych zwierząt, zarówno w praktyce łowieckiej, jak i badaniach naukowych (15, 16, 17, 18, 19). Wiek pozyskanego osobnika, określony na podstawie



Ryc. 1. Widok żuchwy, w której wystąpiła anomalia

przedstawionej metodyki oszacowany został na 3–4 lata.

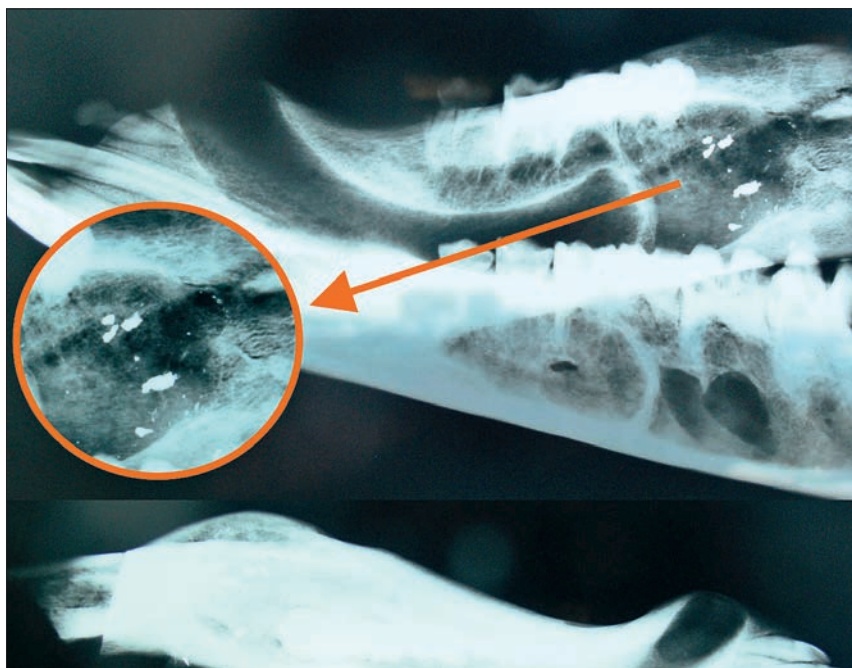
W opisywanej żuchwie w lewym łuku zębowym występowały 3 zęby przedtrzonowe oraz 1 ząb trzonowy, zaś brak było drugiego i trzeciego zęba trzonowego. W prawym łuku zębowym występowały wszystkie zęby przedtrzonowe i trzonowe. W szczęce górnej zarówno w lewym, jak i prawym łuku zębowym ilość zębów nie odbiegała od wzoru pełnego definitywnego uzębienia dla tego gatunku. Z kolei w żuchwie w miejscu brakujących trzonowców, po zewnętrznej stronie występowało charakterystyczne jej zgrubienie (narośl). Po stronie wewnętrznej żuchwy widoczne było zagłębienie i niewielkie pęknięcie kości. Opisane zmiany anatomiczne, tworzące obraz i strukturę uszkodzeń kości żuchwy wraz z uzębieniem, sugerowały uraz mechaniczny żuchwy i jej złamanie oraz drobne pęknięcia, na skutek postrzału. Z racji obrażeń fragmentu kości żuchwy, utraty łączności korzeni zębów w okolicy przestrzału, ich rozchwiania i późniejszego wypadnięcia. Ponieważ pozostałe części korpusu zwierzęcia nie zostały uszkodzone, należy sądzić, iż wszystkie czynności fizjologiczne

przebiegały prawidłowo. Pewne utrudnienia fizjologiczne mogły występować przy pobieraniu pokarmu i jego wstępnym rozdrabnianiu, lecz po zablźnieniu kości nie odgrywały one większego wpływu na dalsze funkcjonowanie organizmu. Potwierdzeniem tego wydaje się być masa tuszy dzika oraz rozwój oręża stanowiącego trofeum. Wartości pomiarowe wyceny oręża, tj. długość szabel, ich szerokość oraz obwód fajek wskazują, dla osobnika w tym wieku i o tej masie ciała, na ponadprzeciętny jego rozwój. Zgodnie z międzynarodową formułą wyceny (20), oręż ten uzyskał przedział punktowy warunkujący srebrny medal – 116,10 pkt CIC (ryc. 2).

Celem zweryfikowania tezy o ewentualnym postrzale wykonano obraz radiologiczny opisywanej żuchwy (ryc. 3). W obrazie tym uwidocznione jest 5 większych fragmentów ołowianego pocisku oraz kilkanaście mniejszych, które wniknęły na różną głębokość w strukturę kości żuchwy. Elementy te dowodzą o tym, iż postrzelenie nastąpiło z pocisku półpłaszczowego, jednak pocisk ten nie uderzył bezpośrednio w żuchwę, lecz na swej drodze w pobliżu zwierzęcia natrafił on na przeszkodę, co spowodowało jego rozerwanie na mniejsze



Ryc. 2. Kły dolne i górne stanowiące trofeum (oreź)



Ryc. 3. Obraz rentgenowski żuchwy z anomaliaми uzębienia i uszkodzeniami kości

fragmety, których część uderzyła w głowę zwierzęcia w okolicy żuchwy. Tego rodzaju pociski powszechnie wykorzystywane są w polowaniach na zwierzyńnię grubą, a ich głównym założeniem jest tzw. ekspandowanie (grzybkowanie i rozerwanie) przy napotkaniu na części tuszy, co ma za zadanie pozostawienie posiadanej energii tzw. obalającej, w tuszy zwierzęcia, urazy wielonarządowe wewnętrzne i jego szybką śmierć (21). Jednocześnie stopień zabliznienia kości oraz występowanie dość sporej narośli po stronie zewnętrznej sugerują, że postrzelenie osobnika nastąpiło na co najmniej rok przed jego definitywnym odstrzeleniem w drodze łowieckiego pozyskania.

Podsumowanie

Przedstawione elementy wskazują, że w opisanym przypadku mamy do czynienia z uszkodzeniem części żuchwy i uzębienia wskutek postrzału z pocisku półpłaszczowego, który przed uderzeniem w część twarzową głowy uległ rozerwaniu (grzybkowaniu) wskutek napotkania na przypadkową przeszkodę. Fragmenty pocisku dokonały uszkodzeń żuchwy, co skutkowało utratą przez zwierzę niektórych zębów. Niemniej jednak uszkodzona kość uległa zabliznieniu. Uszkodzenie to nie wpłynęło na dalszy przebieg procesów pobierania i wstępnego trawienia pożywienia, czego potwierdzeniem jest

masa tuszy i stopień rozwoju oreźa, którego wielkość w znaczący sposób zależna jest od wieku i kondycji osobniczej wyrażaną masą ciała zwierzęcia. Jednocześnie w opisywanym przypadku zwierzę przeżyło postrzelenie części twarzoczaszki, co uwarunkowane było nieznacznymi obrażeniami żuchwy i utratą tylko części uzębienia. W przypadkach większych uszkodzeń ciała poprzez postrzelenie niezmiernie ważnym elementem jest poszukiwanie postrzałka i jego dostrzelenie. Warunkuje to humanitarną i bezstresową śmierć, jak również przyczynia się do uniknięcia zmarnowania tuszy zwierzyńni, co ma znaczenie w ujęciu tradycji polowań oraz posiada wartość ekonomiczną w znaczeniu gospodarczym.

Piśmiennictwo

1. Flis M.: Wild boar population management vs. damage conditions in economical and social grasps. *Ann. Warsaw Univ. Life Sci. – SGGW*. 2011, **50**, 43–50.
2. Sáaez-Royuela C., Tellería J.L.: The increased population of the wild boar (*Sus scrofa* L.) in Europe. *Mamm. Review*. 1986, **16**, 97–101.
3. Budny M., Panek M., Bresiński W., Kamierniarz R., Kolanos B., Mąka H.: Sytuacja zwierząt łownych w Polsce w latach 2010–2011. *Biuletyn Stacji Badawczej w Czempiniu*. 2011, **8**, 24–26.
4. Orłowska L., Rembacz W., Floreik C.: Carcas weight, condition and reproduction of Wild boar harvested in north-western Poland. *Pest Manag. Scien.* 2013, **69**, 367–370.
5. Kozdrowski R., Dubiel A.: Biologia rozrodu dzika. *Med. Weter.* 2004, **60**, 1251–1253.
6. Flis M.: Wielkość szkód wyrządzanych przez dziki w uprawach rolniczych w obwodzie łowieckim polnym w latach 1999–2000 i 2008–2009. *Biuletyn Instytutu Hodowli i Aklimatyzacji Roslin* 2009, **254**, 179–187.
7. Flis M.: Szkody łowieckie w świetle uwarunkowań ekonomicznych i prawnych. *Wies i Rolnictwo*. 2010, **4**, 95–103.
8. Flis M.: Zmienność wielkości szkód wyrządzanych przez dziki w zróżnicowanych strukturach agrocenoz. *Biuletyn Instytutu Hodowli i Aklimatyzacji Roslin* 2010, **256**, 193–204.
9. Flis M.: Ecological, legal and economic aspects of evaluating the damages caused by Wild animals. *Environ. Protect. Nat. Resour.* 2013, **24**, 53–58.
10. Tajchman K., Gawryluk A., Drozd L.: Effects of roads on populations of wild game in the Lublin region. *Teka Kom. Ochr. i Kształt. Środ. Przyr.* 2010, **7**, 420–427.
11. Flis M., Galicki Z.: Złamanie kończyny u sarny w wyniku kolizji drogowej – opis przypadku. *Życie Wet.* 2013, **88**, 55–57.
12. Karpiński M., Czyżowski P., Drozd L., Słowik T.: Kolizje drogowe z udziałem zwierząt wolno żyjących – opis przypadku. *Życie Wet.* 2012, **87**, 313–315.
13. Flis M.: Dzik bez przednich biegów. *Łowiec Pol.* 2009, **4**, 98.
14. Kamierniarz R.: Czas na redukcje. *Łowiec Pol.* 2010, **11**, 18–22.
15. Fruziński B.: *Dzik*. Wyd. Anton-5, Warszawa. 1993, 42–59.
16. Przybylski A.: Klucz do oznaczania wieku jeleni, danieli, saren, muflonów i dzików. *Zachodni Por. Łow.* 2008, 40–49.
17. Fernández-Llario P., Mateos-Quesada P.: Population structure of the wild boar (*Sus scrofa*) in two Mediterranean habitats in the western Iberian Peninsula. *Folia Zool.* 2003, **52**, 143–148.
18. Hanzal V., Ježek M., Janiszewski P., Kušta T.: Development of craniometric traits of wild boar (*Sus scrofa*). *Sylwan*. 2012, **156**, 855–862.
19. Moretti M.: Biometric data and growth rates of a mountain population of Wild boar (*Sus scrofa* L.). Ticino, Switzerland. *J. Mount. Ecology*. 1995, **3**, 56–59.
20. Stachowiak I.: *Wycena trofeów łowieckich*. Wydawnictwo Łow. Pol., Warszawa 1994, 7–19.
21. Sztyrkowicz A.: *Mysliwska broń palna. Zasady budowy i eksploatacji*. Wydawnictwo Min. Obr. Nar., Warszawa 1988, 48–73.

Dr hab. Marian Flis, e-mail: marian.flis@up.lublin.pl