

Dystrofie rogówki u psów – przypadek dystrofii u owczarka szetlandzkiego

Jacek Madany¹, Andrzej Pępiak², Joanna Michalska*

z Katedry i Kliniki Chorób Wewnętrznych Zwierząt Wydział Medycyny Weterynaryjnej w Lublinie¹ oraz Kliniki Zwierząt Domowych – Zachodniopomorskie Centrum Edukacji Weterynaryjnej w Szczecinie²

Corneal dystrophies in dogs – a case of dystrophy in a Shetland sheepdog

Madany J.¹, Pępiak A.², Michalska J.*¹, Department and Clinic Animal Internal Diseases, Faculty Veterinary Medicine, University of Life Sciences in Lublin¹, Animal Pets Clinic-West Pomeranian Center for Veterinary Education, Szczecin²

Corneal dystrophies are an important group of the eye diseases in dogs. In practice, their recognition can be difficult and often confused with other diseases, mainly corneal degeneration. The aim of this article is to present practical information on existing corneal dystrophies in dogs according to their current classifications. In the paper, dystrophies of the anterior epithelium, corneal stroma and endothelium of the cornea were discussed. Also, a classic case of corneal stroma dystrophy, which occurred in a 3-year-old Shetland sheepdog, was also presented.

Keywords: corneal dystrophies, classification, Shetland sheepdog.

Dystrofie rogówki stanowią dużą, lecz ciągle mało znaną grupę chorób okulistycznych psów. Ich rozpoznanie bywa trudne i często mylone są one z innymi chorobami, głównie zwyrodnieniami rogówki. Ich wspólną cechą jest ograniczenie przejrzystości rogówki nawet z możliwością utraty widzenia. Celem artykułu

jest przedstawienie praktycznych wiadomości o tej grupie chorób rogówki oraz zaprezentowanie przypadku dystrofii istoty właściwej, która wystąpiła u owczarka szetlandzkiego.

Dystrofie rogówki uznawane są za nieletalne wady dziedziczne, które ujawniają się w postaci zmian okulistycznych u psów w różnym wieku. Są to genetycznie uwarunkowane zaburzenia prowadzące do nieprawidłowego odżywiania komórek rogówki. Większość postaci dystrofii manifestuje się klinicznie jako szarobiałe lub srebrnometaliczne, jednolite lub wielopunktowe formy nieprzejrzystości, bez cech zapalnych. Są to złogi ukazujące się w centralnej lub obwodowej części rogówki lub też białoniebieskawe zmiany będące obrzękiem rogówki związanym z dysfunkcją jej nabłonka lub śródbłonka. Występowanie zmian jest obustronne, choć pierwsze objawy mogą pojawiać się na jednej z gałek ocznych, a dopiero po kilku tygodniach lub miesiącach na drugiej. Zmiany na rogówkach są mniej lub bardziej symetryczne, mogą być statyczne lub wolno postępujące i mogą dotyczyć każdej z warstw rogówki. Pojawiające się złogi to najczęściej lipidy lub związki mineralne odkładające się w komórkach zrębu rogówki lub między nimi. Zmiany w nabłonku

* Studentka VI roku Wydziału Medycyny Weterynaryjnej w Lublinie.

i śródbłonku przebiegają ze zmniejszeniem wielkości komórek, zwiększeniem odległości między nimi, odklejaniem od błony podstawnej i ich zanikiem. W zależności od ilości i wielkości występujących zmian, ich intensywności, a także wieku i rasy psów obraz kliniczny może być bardzo zróżnicowany. Ważną patofizjologicznie i diagnostycznie informacją jest fakt, że wady te nie są związane z metabolicznymi chorobami ogólnoustrojowymi i pierwotnymi chorobami okulistycznymi (1, 2, 4, 5, 7).

Dystrofie rogówki opisano u psów wielu ras. Obecnie trwają badania nad ustaleniem sposobów ich dziedzicznego przekazywania (4, 8). Uważa się, że u niektórych ras dziedziczą się jako cecha autosomalna recesywna, ale u większości ras sposób ten nie jest jeszcze poznany. Klasyfikacja kliniczna dystrofii rogówki opiera się na lokalizacji zmian w jej warstwach histologicznych. Dlatego wyróżnia się: dystrofię nabłonka przedniego, zrębu rogówkowego i śródbłonka (1, 2, 4, 6). Znajomość budowy rogówki jest zatem niezbędna, by rozumieć istotę i przebieg dystrofii, a także by świadomie się im przeciwstawiać.

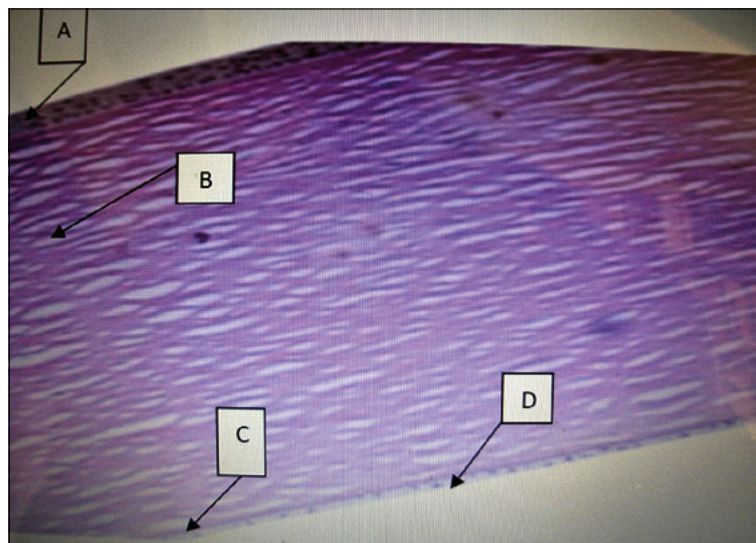
Przypomnienie anatomiczne

Rogówka jako pierwszy element osi optycznej winna być zawsze przezroczysta, a także gładka, błyszcząca i całkowicie beznaczyniowa. Tylko te jej cechy, jak również przezroczystość kolejnych elementów osi optycznej – komory przedniej, soczewki, ciała szklistego – gwarantują skupianie promieni świetlnych na siatkówce i odpowiadają za tworzenie wyraźnego i ostrego widzenia. Zatem jakiegokolwiek zmiany tych cech upośledzają widzenie.

Histologicznie rogówka zbudowana jest z czterech warstw. Od góry jest to nabłonek przedni (*epithelium*) ze swoją błoną podstawną, następnie zrębu lub istota właściwa (*stroma corneae s. substantia propria*), błona Descemeta oraz nabłonek tylny zwany też śródbłonkiem (*endothelium*) (ryc. 1). W warunkach fizjologicznych utrzymanie przezroczystości rogówki możliwe jest dzięki specyficznej budowie tych warstw, w których najistotniejszymi elementami są: gładkość powierzchni z obecnością filmu łzowego, brak naczyń krwionośnych i melaniny, zachowanie stałego uwodnienia zrębu, a także specjalne ułożenie w nim włókien kolagenowych, które nakładają się warstwowo na siebie pod różnymi kątami.

Nabłonek przedni tworzy 5–7 warstw komórek. Najgłębiej znajdują się ustawione w jednym rzędzie komórki podstawowe, łączące się z komórkami zrębu systemem hemidesmosomów – wypustek zahaczających się wzajemnie o siebie. Komórki te wykazują bardzo dużą aktywność metaboliczną (96% metabolizmu rogówki) i stale dzielą się mitotycznie, tworząc nowe pokolenia komórek przesuwających się do góry. Stopniowo tracą one swój kształt i, te najbardziej zewnętrzne, ulegają złuszczeniu. Dlatego uzupełnienie wszystkich warstw nabłonka przedniego następuje już w ciągu 4–7 dni, choć ich pełne dojrzewanie trwa dłużej, aby nabłonek uzyskał pełną grubość i dojrzałość.

Zrębu stanowi 90% grubości rogówki, nadając sztywność gałce ocznej. Utworzony jest z keratocytów,



Ryc. 1. Budowa histologiczna rogówki. A – nabłonek przedni z błoną podstawną przednią, B – zrębu lub istota właściwa, C – błona Descemeta lub błona graniczna tylna, D – nabłonek tylny lub śródbłonek (fot. J. Madany)

kolagenu i istoty podstawowej. Włókna kolagenowe ułożone są równolegle w stosunku do siebie, tworząc płytki – lamelle. Odstępy między nimi wypełnione są glikozaminoglikanami i fibroblastami. Włókna kolagenowe są uwodnione w mniejszym stopniu niż środowiska sąsiednie i zawierają ilość wody na poziomie 78%. Tylko taka ilość gwarantuje utrzymanie przezroczystości lamelli. Za stałość warunków w zrębie odpowiedzialna jest aktywna praca nabłonka przedniego i tylnego, które wspólnie stanowią rodzaj „pomp” kontrolujących stopień uwodnienia zrębu i jego metabolizm.

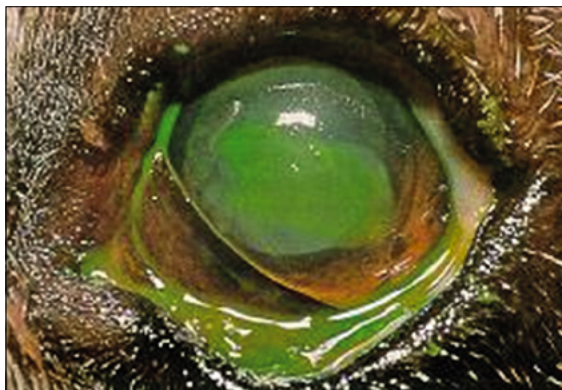
Śródbłonek, w odróżnieniu od nabłonka przedniego, zbudowany jest tylko z jednego rzędu komórek. Komórki te ściśle przylegają do siebie i są mechanicznym zabezpieczeniem zrębu od strony wnętrza gałki ocznej. Jest to miejsce mniej aktywne metabolicznie (3% metabolizmu rogówki), ale odpowiedzialne za uwodnienie komórek zrębu i ich odżywianie.

Dystrofia nabłonka przedniego – dystrofia epitelialna

Wada ta występuje w jednej formie i jest spotykana prawdopodobnie najczęściej spośród wszystkich dystrofii rogówki. Diagnozujący ją lekarze, jak wskazują obserwacje autorów, nie zawsze jednak mają świadomość jej etiopatogenezy i nazywają ją różnie. Mówi się o niej, nie do końca słusznie, „wrzód bokserów”, „nawracające owrzodzenie rogówki bokserów” lub bardziej właściwie „przewlekłe nawracające ubytki nabłonka przedniego rogówki”. Powyższe nazewnictwo bazuje na wzrokowej ocenie zmian klinicznych i sposobie przebiegu choroby, co jest skądinąd słuszne. Jednak obecnie znając dane o pierwotnych przyczynach i sposobie powstawania tejże wady, winno się ją jednoznacznie określać jako „dystrofię nabłonka przedniego rogówki”.

Istotą jej jest odklejanie się warstwy nabłonka od zrębu rogówkowego wskutek osłabienia lub utraty połączeń między hemidesmosomami komórek obydwu warstw. U ludzi dowiedziono, że w przebiegu podobnego

Ryc. 2. Bokser, samiec, lat 7.
Oko lewe – dystrofia nabłonka przedniego rogówki. Widoczny centralnie położony szeroki ubytek nabłonka wybarwiający się fluoresceiną (fot. J. Madany)



typu dystrofii występuje w tym miejscu podwyższona aktywność metaloproteinaz jako efekt zaburzeń metabolicznych tła dziedzicznego. Enzymy te rozkładają błonę graniczną przednią, włókna hemidesmosomów oraz uszkodzają komórki podstawowe nabłonka przedniego, prowadząc do ich odklejania. Efekt kliniczny jest specyficzny i łatwy do rozpoznania. Chorują głównie psy rasy bokser lub mieszańce tej rasy w wieku 5–7 lat i starsze, choć pojawiać się może u każdej rasy. Choroba rozpoczyna się powierzchownym owrzodzeniem (a właściwie złuszczeniem nabłonka), ubytkiem różnej wielkości, z reguły w centrum, stopniowo powiększającym się w kierunku obwodu, z możliwym niewielkim obrzękiem. Choroba jest bolesna, gdyż ubytek nabłonka odsłania zakończenia nerwów czuciowych. Dlatego występuje mrużenie powiek, czasem spazm powiekowy oraz zwiększony wypływ surowicy z worka spojówkowego. Barwienie fluoresceiną ukazuje obszar ciemnozielony w środkowej części oraz jasnozielony w części obwodowej (ryc. 2). W świetle lampy szczelinowej widać, że ubytek jest powierzchniowy, dotyczący jedynie komórek nabłonka przedniego. Zrąb rogówkowy i warstwa śródbłonka pozostają bez zmian.

Dystrofia ta może pojawiać się jednostronnie, może też rozpoczynać się obustronnie, z mniej lub bardziej symetrycznymi zmianami. Gdy początkowo są one jednostronne, to zwykle po kilku tygodniach lub miesiącach pojawiają się i na drugim oku. Epizody ubytków nabłonka mogą powtarzać się kilkakrotnie w ciągu życia u tych samych zwierząt.

Leczenie przynosi dobre rezultaty mimo genetycznego podłoża choroby gdyż ubytek nabłonka dotyczy warstwy bardzo dobrze się regenerującej. Terapia polega

Ryc. 3. Boston terier, suka, lat 5.
Dystrofia nabłonka tylnego. Widoczny jest obustronny i symetryczny, nieznacznie wysyczony obrzęk rogówek (fot. J. Madany)



na usunięciu całego odklejonego nabłonka – skaryfikacji oraz prowokacji błony granicznej przedniej do wytworzenia nowego pokolenia komórek nabłonkowych, prawidłowo połączonych ze zrębem. Wykorzystywana metoda to powierzchowna keratektomia (1, 4, 5, 6).

Dystrofia nabłonka tylnego – dystrofia śródbłonka

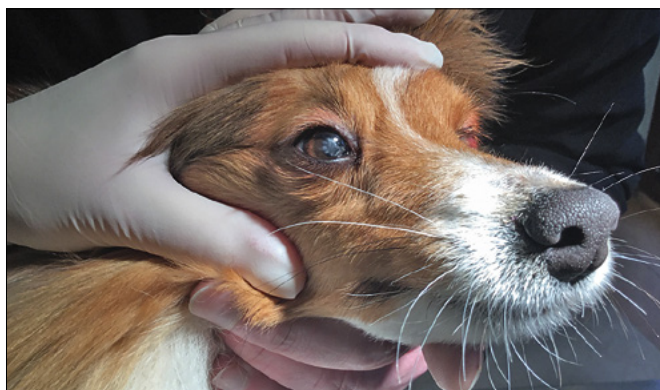Ten typ dystrofii występuje w dwóch formach. Pierwszą z nich, lekką, stwierdzono u psów rasy amerykański cocker spaniel. Cechuje się ona występowaniem polimorficznych zmian w komórkach śródbłonka, które jednak nie destabilizują jego czynności i funkcji ochronnych i tym samym nie przyczyniają się do powstawania obrzęku rogówki. Drugą formę, dużo groźniejszą, obserwuje się u boston terierów, chihuahua, chow-chow, owczarków niemieckich i jamników, w wieku średnim i starszym. Związana jest ona z istotnymi, destrukcyjnymi zmianami w czynności i budowie komórek śródbłonka, co wpływa na zmianę uwodnienia komórek zrębu i pojawianie się postępującego obrzęku rogówki. Klinicznie objawia się to pojawianiem się białych lub niebieskawych obszarów, z reguły obustronnych, symetrycznych, bez objawów bólowych u psów ras predysponowanych (ryc. 3). Obrzęki te mogą być różnie nasilone i z różną szybkością ewoluować do intensywnych, obejmujących całą powierzchnię rogówki. W ich następstwie dochodzić może do pęcherzykowej keratopatii z rozwarstwianiem włókien kolagenowych i tworzeniem wodnych przestrzeni, a nawet do nadmiernego złuszczenia nabłonka przedniego. Ta forma dystrofii śródbłonka jest z reguły postępująca i grozi utratą wzroku (1, 2, 4, 5, 6, 9).

Rozpoznanie dystrofii nabłonka tylnego ustala się na podstawie analizy rasy i wieku psów oraz obserwacji zmian w poszczególnych warstwach rogówki w świetle lampy szczelinowej. Proponowane leczenie jest objawowe i ma na celu hamowanie powiększania się obrzęków. Początkowo sugeruje się miejscowe podawanie leków osmotycznie aktywnych, choć według doświadczenia autorów jest to mało skuteczny sposób. W momencie utraty widzenia przez psa jedynym postępowaniem może być tylko przeszczep rogówki (1, 4, 5).

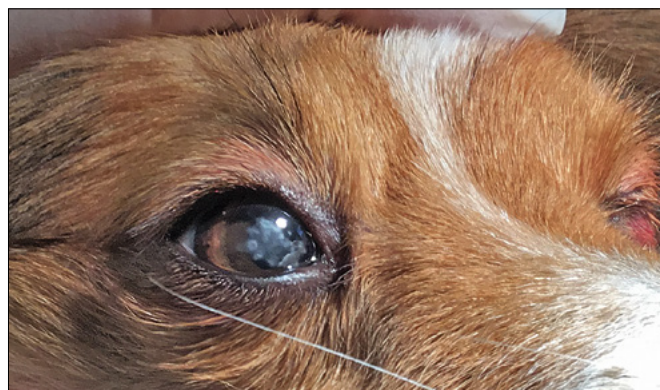
Dystrofia zrębu rogówki – dystrofia stromalna

To zróżnicowana pod względem objawowym wada, której istotą jest gromadzenie się związków lipidowych: cholesterolu, jego estrów lub fosfolipidów w warstwie zrębu rogówkowego. Zmianom tym, zgodnie z definicją dystrofii, nie towarzyszą metaboliczne choroby ogólne ani wcześniejsze zmiany okulistyczne. Brak również zmian zapalnych.

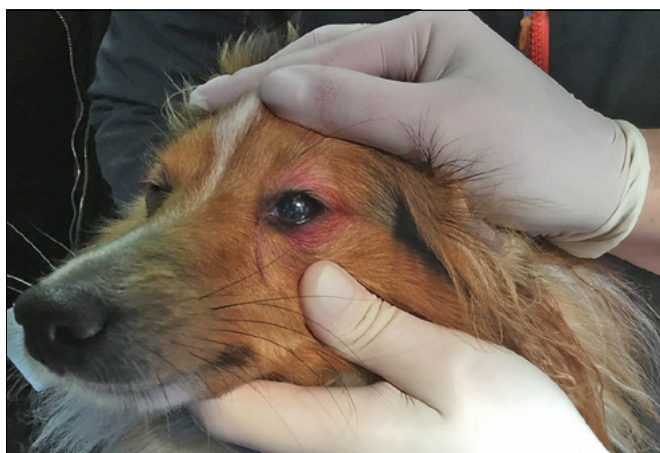Klinicznie podczas badania rogówki stwierdza się białe lub szare obszary nieprzejrystości występujące na różnej wysokości zrębu. Mogą one przybierać formę punktów albo różnej wielkości owalnych, okrągłych rozległych zmian. Zmiany te, pod względem wielkości, kształtu, intensywności wysycenia i szybkości powiększania się są z reguły charakterystyczne dla poszczególnych ras psów. Opisanych zostało ponad 20 postaci zmian dystroficznych w zrębie rogówkowym



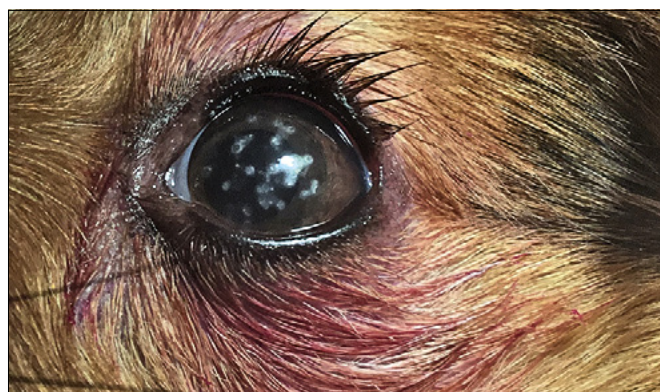
Ryc. 4. Owczarek szetlandzki, suka, lat 3. Oko prawe z dystansu. Widoczne są zmiany w centralnej części rogówki, bez bólu. Można też zauważyć mrużenie powiek oka lewego (fot. A. Pępiak)



Ryc. 5. Ten sam pies co na ryc. 4. Oko prawe z bliska. Widoczne są liczne okrągłe nieprzejrzystości zajmujące centralną część rogówki z obrzękiem o różnym wysyceniu (fot. A. Pępiak)



Ryc. 6. Ten sam pies co na ryc. 4 i 5. Oko lewe z dystansu. Widoczne są rozsiiane punktowe zmiany na powierzchni rogówki. Oko bolesne (fot. A. Pępiak)



Ryc. 7. Ten sam pies co na ryc. 4, 5 i 6. Oko lewe z bliska. Wyraźnie widoczne punkcikowe, okrągłe nieprzejrzystości rozsiane w centralnej części rogówki. Można też zauważyć zwiększony wypływ z worka spojówkowego, odbarwioną sierść wokół powiek oraz sklejone rzęsy, co sugeruje występowanie bolesności (fot. A. Pępiak)

związanych z rasami (1, 2, 3, 4, 5, 7). Poniżej przedstawiona została jedna ze swoistych postaci dystrofii, u rasy owczarek szetlandzki.

Opis przypadku

Pies, suka, rasy owczarek szetlandzki (sheltie), maści złotej, w wieku 2 lat i 10 miesięcy został zgłoszony do konsultacji lekarskiej. Powodem wizyty była niepokojąca właścicieli obecność szarych, rozsianych, okrągłych zmian, które pojawiły się na obydwu rogówkach, symetrycznie, około 1,5 miesiąca wcześniej. Właściciele wiązali pojawienie się zmian ze szczepieniem psa przeciwko wściekliźnie szczepionką Nobivac Rabies. Wystąpiła wówczas reakcja alergiczna, która przyjęła formę obrzęku skóry na terenie głowy z intensywnym zajęciem spojówek i warg. Pies mrużył powieki, obecny był świąd i zwiększony wypływ z worków spojówkowych. Objawy te ustąpiły po tygodniu. Kilkanaście dni później pojawiły się szare zmiany na powierzchni rogówki, które stopniowo się powiększały.

Przeprowadzono badanie kliniczne, a następnie badanie okulistyczne. W badaniu ogólnym stwierdzono, że stan psa jest dobry. W badaniu szczegółowym wykazano, że narządy klatki piersiowej i jamy brzusznej pozostają bez zmian. Badanie hematologiczne nie ujawniło odchyleń od normy. W badaniu okulistycznym

stwierdzono obuoczną obecność odruchów i w pełni zachowane widzenie. Oko prawe pozostawało spokojne, bez bólu. Oftalmoskopowo stwierdzono na jego rogówce liczne, wielogniskowe, szarobiałe, okrągłe zmiany o średnicy 1–2 mm, obecne w centralnej części rogówki (ryc. 4, 5). W świetle lampy szczelinowej ujawniono niewielkie, punktowe złogi w górnej 1/3 zrębu sięgające do błony granicznej przedniej. Z kolei oko lewe było bolesne, z mrużeniem powiek, zwiększoną produkcją łez (TTS = 26) i wilgotnymi, sklejonymi rzęsami (ryc. 6, 7). Oftalmoskopowo wykazano obecność licznych szarobiałych, okrągłych zmian, rozmieszczonych na większej powierzchni niż w oku prawym. Wierchołki zmian sugerowały możliwość ubytków nabłonka przedniego. Wykonany test z fluoresceiną potwierdził pojedyncze, punkcikowate miejsca ubytków. Wykonany po nim test z czerwinią bengalską wypadł ujemnie, nie ukazując zmienionych komórek nabłonka na powierzchni rogówki. Oglądanie lampą szczelinową wykazało obecność złogów w górnej części zrębu a także ogniskowe, jednomilimetrowej średnicy ubytki nabłonka otoczone miejscami odklejonego nabłonka.

Sumaryczna analiza wywiadu, rasy i wieku psa, jego dobrego stanu klinicznego oraz obserwowanych, swoistych zmian w obydwu gałkach ocznych uzasadniała podejrzenie choroby o charakterze dziedzicznym, w tym przypadku dystrofii zrębu rogówki. W celu

potwierdzenia postawionych podejrzeń wykonano badania biochemiczne krwi, co umożliwiło ocenę metabolizmu ogólnego i stanu czynnościowego narządów mięsnych. Wszystkie wyniki pozostawały w normie. Dodatkowo ocena stężenia cholesterolu i triglicerydów w surowicy również nie wykazywała odstępstw od normy. Po uzyskaniu tychże wyników postawiono rozpoznanie: dystrofia rogówkowa zrębu w typie owczarek szetlandzki.

Właściciele poinformowano o diagnozie i genetycznym charakterze choroby. Jednocześnie zwrócono uwagę na konieczność objawowego leczenia istniejących, wrzodzących zmian rogówkowych z możliwością ich nawracania w kolejnych latach życia. Zaproponowano również, by nie wykorzystywać zwierzęcia do rozplodu. W celu leczenia powierzchownych owrzodzeń oka lewego zastosowano miejscowo atropinę (Atropinum sulfuricum 1% – krople do oczu), pierwszego dnia 2 × dziennie, kolejne 2–3 dni 1 × dziennie, tobramycynę (Tobrex 0,3% – krople do oczu), 4 × dziennie przez 10 dni, oraz dekspantenol (Corneregel – żel do oczu), 4 × dziennie, podawany 10 minut po tobramycynie. Zalecono również zmianę diety na niskotłuszczową oraz wyznaczono wizytę po tygodniu w celu kontroli leczenia owrzodzeń oraz ponownej oceny stężenia cholesterolu i triglicerydów.

Kontrola wykazała poprawę stanu oka lewego. Stwierdzono brak ubytków nabłonka i test z fluoresceiną był ujemny. W świetle lampy szczelinowej wykazano ciągłość nabłonka przedniego i błony podstawnej przedniej. Wyniki badań biochemicznych były bez zmian.

Omówienie przypadku

Jak wiadomo, dystrofia zrębu rogówki jest chorobą dziedziczną, występującą u wielu różnych ras psów, u których prezentuje charakterystyczny, zawsze dość swoisty obraz zmian. Opisane są zmiany w typach beagle, syberyjski husky, cavalier king charles spaniel, airedale terrier, owczarek szkocki collie. Opisane są również zmiany w typie owczarek szetlandzki. W istniejących opisach zmiany dystroficzne u owczarek szetlandzkich występują u obydwu płci, w wieku od 6 miesięcy do 6 lat, ze szczytem w wieku 3–4 lat. U tej rasy psów opisy notują występowanie wieloogniskowych, małych, okrągłych zmian w środkowej części rogówki z możliwością występowania ubytków nabłonka przedniego i nawracających powierzchownych owrzodzeń rogówki (1, 2, 4, 5, 7). Przedstawiony przypadek owczarka szetlandzkiego dokładnie wpisuje się we wzorzec opisywanych zmian dla tej rasy, poczynając od predysponowanego wieku po wygląd zmian rogówkowych. Przykład ten jest zatem klasycznym reprezentantem dystrofii zrębu rogówki w typie owczarka szetlandzkiego. Rozpoznanie wady nie było trudne. Rasa psa, młody wiek, brak informacji w wywiadzie o wcześniejszych chorobach ogólnych i okulistycznych, jak również charakterystyczny, obustronny rodzaj zmian rogówkowych sugerowały rozpoznanie. Konieczne jednakże było wykluczenie pierwotnych chorób metabolicznych, w tym przebiegających z hiperlipidemią. Po wykonaniu wskazanych badań rozpoznanie stało się

evidentne. Występujące u opisywanego psa powierzchowne zmiany w postaci owrzodzeń wymagały klasycznego leczenia objawowego, by usunąć bolesność i ubytki nabłonka przedniego rogówki. Głębiej położone zmiany nie podlegają działaniu farmakologicznemu leków, dlatego nie jest zalecane ich leczenie. Właściciele należy poinformować o przewlekłym i nawrotnym charakterze zmian okulistycznych oraz zalecić niewykorzystywanie tych zwierząt do rozmnażania.

Podsumowanie

Dystrofie rogówki pozostają mniej znaną częścią patologii oka. Ich występowanie jest jednak już dobrze poznane pod względem patofizjologicznym, istnieją również dobre i jasne kryteria ich klasyfikacji klinicznych. W praktyce jednakże dotarcie do tak jednoznacznego rozpoznania nie zawsze jest proste, tym bardziej że nie istnieją testy genetyczne mogące potwierdzić w sposób obiektywny podejrzenie dystrofii tła dziedzicznego. Dlatego też w praktyce klinicznej ważne okazują się istniejące opisy makroskopowych zmian na obszarze rogówki dla wybranych, predysponowanych ras psów obecne w podręcznikach i literaturze. Rozpoznanie dystrofii rogówki u psów stawia się zatem na podstawie łącznej analizy elementów klinicznych obejmujących opis zwierzęcia, wywiad, badanie szczegółowe z badaniem okulistycznym i porównaniem stwierdzonych zmian z tymi istniejącymi w opisach. Badania dodatkowe mogą potwierdzić lub wykluczyć istniejące podejrzenia. W ten właśnie sposób zachowano się w opisanym przypadku dystrofii u owczarka szetlandzkiego.

Dokonana prezentacja głównych dystrofii rogówkowych psów z zaprezentowanym przypadkiem dystrofii zrębu u psa rasy owczarek szetlandzki może pomóc lekarzom weterynarii w rozpoznawaniu tej grupy chorób i podejmowaniu decyzji terapeutycznych zgodnych z istniejącymi zaleceniami.

Piśmiennictwo

- Clerc B. Cornee et sclere. W: *Ophthalmologie veterinaire*. Ed. Point Veterinaire, Maison – Alfort 1997, 277–335.
- Cooley P.L., Dice P.E.: Corneal dystrophy in the dog and cat. *Vet. Clin. North. Am. Small Anim. Pract.* 1990, 20, 681–692.
- Crispin S.: Ocular lipid deposition and hyperlipoproteinaemia. *Prog. Retin. Eye Res.* 2002, 21, 169.
- Ledbetter E.C., Gilger B.C.: Diseases and surgery of the canine cornea and sclera. W: *Veterinary Ophthalmology*, edited by Gelatt K.N., Gilger B.C., Kern T.J., 5th edition, Wiley-Blackwell 2013, 976–1049.
- Maggs D.J.: Rogówka i twardówka. W: *Okulistyka weterynaryjna Slat-tera*, red. Maggs D.J., Miller P.M., Ofri R., Elsevier Urban i Partner, Wrocław 2009, 192–223.
- Madany J.: Dystrofie i degeneracje rogówki psów z uwzględnieniem obserwacji własnych. *Cz. I. Magazyn Wet.* 2007, 16 (5), 20–24.
- Madany J.: Wrodzone wady rozwojowe i choroby dziedziczne związane ze wzrokiem. W: *Wybrane wrodzone wady rozwojowe i choroby dziedziczne u psów i kotów*. Przewodnik PSLWMZ pod red. A. Scholtenbergera. Galaktyka, Łódź 2017, 243–247.
- Pont R.T., Downs L., Pettitt L., Busse C., Mellersh C.S.: A carbohydrate sulfotransferase-6 (CHST6) gene mutation is associated with macular corneal dystrophy in Labrador Retrievers. *Vet. Ophthalmol.* 2016, 19, 488–492.
- Thomasy S.M., Cortes D.E., Hoehn A.L., Calderon A.C., Li J.Y., Murphy C.J.: In vivo imaging of corneal endothelial dystrophy in Boston Terriers: a spontaneous canine model for Fuchs' endothelial corneal dystrophy. *Invest. Ophthalmol. Visual Sci.* 2016, 57, 495–503.

Dr hab. Jacek Madany, e-mail: madjac21@wp.pl