

**Biopsy of mare uterus – pathologies of endometrial gland cells – cases report**

Katkiewicz M.<sup>1</sup>, Witkowski M.<sup>2</sup>, Borowiński M.<sup>3</sup>,  
Department of Large Animals Diseases with Clinic,  
Faculty of Veterinary Medicine, Warsaw University  
of Life Sciences – SGGW<sup>1</sup>, Faculty of Animal  
Sciences, Agricultural University of Krakow<sup>2</sup>,  
Veterinary Surgery, Wagrowiec<sup>3</sup>

The aim of this article was to present certain histopathological lesions that were found during endometrial biopsy in mares. Since decades, the diagnostic approach for mare uterus biopsy specimens was focused on the stage of endometriosis. Here, three cases are described with various pathological lesions found in the endometrial glands cells structure. In the first case, the endometrial glands differentiation process was affected due to the lack of specific ovarian hormone receptors on the uterine cells. This pathology is inherited and resulted from the genetic developmental defect in a mare. In the second and third cases of endometrial biopsy, the manifestation of increased secretory activity of glandular endometrial cells was observed. However, the glycosaminoglycans (GAG), secreted were slightly chemically different in both cases, as was revealed by AB/PAS histochemical reaction. Histopathological lesions in these cases were associated with the early phase of hydrometra and/or mucometra development. Moreover, in the second case there was a site of focal proliferation observed, that might have suggested the very beginning of endometriosis process. Pathological changes that were found in the biopsy specimens from second and third mare, were associated with yet unknown hormonal disturbances that gave rise to identified changes in the structure of endometrial gland cells.

**Keywords:** mare, uterus biopsy, endometrial gland cells pathology.

Od ponad pół wieku biopsja błony śluzowej macicy klaczy to metoda, której wynik jest bardzo cennym uzupełnieniem badania klinicznego tego narządu. Prawidłowa interpretacja obrazu skłuktury mikroskopowej badanego wycinka błony śluzowej stanowi podstawę postawienia precyzyjnej diagnozy stanu macicy. Kenney (1) w 1978 r. jako pierwszy opracował podział na trzy kategorie zdrowotne macicy klaczy, która to klasyfikacja była oparta o wynik badania mikroskopowego wycinka błony śluzowej macicy. Klasyfikacja ta, później nieco zmodyfikowana (2), jest odbiciem stopnia zaawansowania zmian chorobowych w badanym wycinku endometrium, a także informuje o stopniu prawdopodobieństwa zażebienia i wydania zdrowego potomstwa. Od tego czasu biopsja macicy jest powszechnie stosowaną metodą

## Biopsja macicy klaczy – uszkodzenie struktury mikroskopowej komórek gruczołowych błony śluzowej – opis przypadków

Maria Katkiewicz<sup>1</sup>, Maciej Witkowski<sup>2</sup>, Michał Borowiński<sup>3</sup>

z Katedry Chorób Dużych Zwierząt z Kliniką Wydziału Medycyny Weterynaryjnej w Warszawie<sup>1</sup>, Katedry Rozrodu i Anatomii Zwierząt Wydziału Hodowli i Biologii Zwierząt Uniwersytetu Rolniczego w Krakowie<sup>2</sup> oraz Gabinetu Weterynaryjnego w Wagrowcu<sup>3</sup>

diagnostyczną w rozrodzie klaczy. Należy jednak zauważyć, że opisane przez Kenneya (1) zmiany patologiczne, stanowiące równocześnie kryterium podziału na poszczególne kategorie zdrowotne, ograniczają się do stopnia nasilenia endometriozy macicy klaczy. Obecnie mimo że nadal etiopatogeneza tego procesu chorobowego jest przedmiotem dyskusji, w wyniku poznania patologii molekularnej komórek nastąpił znaczny postęp w interpretacji obserwowanych w biopsji macicy zmian chorobowych. Lepsza znajomość czynników mających wpływ na wystąpienie zmian w równowadze komórkowej w macicy pozwala na rozpoznawanie innego typu uszkodzeń błony śluzowej macicy oprócz endometriozy. W związku z tym obok endometriozy, która w kategorii wprowadzonej przez Kenneya (1) stanowi główny proces chorobowy określający stan zdrowia macicy klaczy, można obecnie rozpoznać inne typy procesów chorobowych w oparciu o charakter zmian w zachowaniu się i strukturze komórek w badanym wycinku błony śluzowej macicy, a które równocześnie mogą klinicznie manifestować się zaburzeniami w płodności klaczy.

Struktura komórek macicy oraz ich zachowanie się (prolifercja, sekrecja, apoptoza) stanowią efekt działania specyficznych sygnałów, głównie hormonalnych, odbieranych przez obecne w tych komórkach swoiste receptory. Fakt ten jednoznacznie determinuje rolę tych bodźców zarówno w procesach fizjologicznych, jak i patologicznych. Znajomość reakcji komórek macicy na działanie poszczególnych hormonów stanowi podstawę interpretacji wyniku badania mikroskopowego biopsji macicy klaczy.

W tej pracy zostaną przedstawione przypadki występowania innych niż endometrioza zmian chorobowych, które zostały stwierdzone w rutynowym badaniu wycinków błony śluzowej macicy klaczy. U badanych klaczy klinicznie stwierdzano występowanie zaburzeń w rozrodzie.

### Materiał i metody

Materiał do badań pochodził od 3 klaczy, w różnym wieku i różnej rasy, u których wykonano biopsję błony śluzowej macicy. Uzasadnieniem do wykonania tego badania było zaburzenie w płodności. Klacz 1, w wieku 13 lat, nigdy nie wydała potomstwa. U klaczy 2, w wieku 22 lat, klinicznie stwierdzono obecność płynu w macicy. U klaczy 3, w wieku 12 lat, stwierdzono obecność płynu w macicy.

Wycinki błony śluzowej utrwalano w buforowanej 10-proc. formalinie i zaptapiano w parafinie. Skrawki mikrotomowe barwiono metodą rutynową hematoksyliną i eozyną oraz oceniano w mikroskopie świetlnym. Biopsaty pochodzące od klaczy 2 i 3 dodatkowo barwiono metodą histochemiczną AB/PAS w celu wykrycia zasadowych i kwaśnych glikozaminoglikanów.

### Wyniki badania mikroskopowego

#### Klacz 1

Z wywiadu było wiadomo, że klacz ta licząca 13 lat nigdy nie wydała potomstwa, mimo prawidłowego cyklu jajnikowego i normalnej budowy anatomicznej macicy i dróg rodnych. W wycinku błony śluzowej (ryc. 1) stwierdzono obecność nieprawidłowo zbudowanej błony śluzowej macicy. Wyrazem zmian chorobowych w macicy był całkowity brak gruczołów macicznych. Pofałdowaną błonę śluzową pokrywał nabłonek zbudowany z komórek kształtu cylindrycznego.

#### Klacz 2

W badanym wycinku błony śluzowej zwraca uwagę obecność na powierzchni nabłonka macicy warstwy homogennej, silnie eozy-nochłonnego płynu (ryc. 2). Stwierdzono występowanie licznych gruczołów zbudowanych z komórek, których cechy budowy wskazywały na występowanie intensywnej sekrecji. W wyniku reakcji histochemicznej



AB/PAS stwierdzono, że wydzielane glikozaminoglikany w przewodzie wykazywały nasiloną reakcję histochemiczną PAS+, lecz w nabłonku powierzchniowym stwierdzono także bardzo słabo widoczny, wąski pasek reakcji AB+, świadczący o wydzielaniu przez te komórki kwaśnych glikozaminoglikanów (ryc. 3). Reakcja PAS+ oznacza, że wydzielina ma charakter obojętny. W świetle gruczołów widoczna była intensywnie PAS+ wydzielina. Zrąb błony śluzowej był lekko obrzękły, z cechami małego stopnia przekrwienia i obecnością rozszarpanych syderocytów. W badanym wycinku stwierdzono jedno ognisko proliferacji gruczołów, charakterystyczne dla procesu endometriozy, lecz nie otoczone torebką włóknistą (ryc. 4). Komórki gruczołowe w tym ognisku miały cechy intensywnej sekrecji glikozaminoglikanów obojętnych.

### Klacz 3

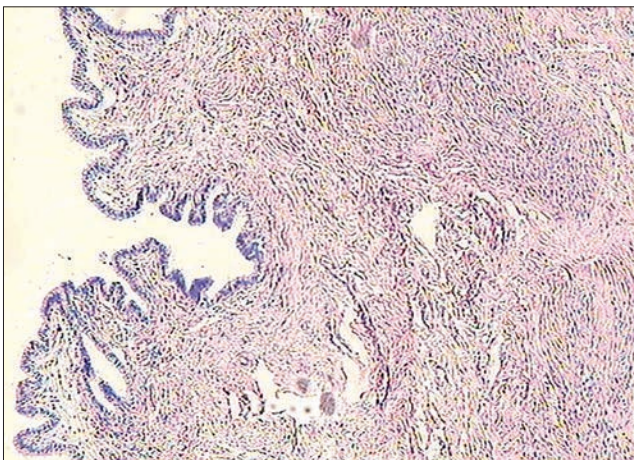
W wyniku badania wycinka błony śluzowej macicy stwierdzono: palczaste rozrosty

nabłonka macicy ze zrębem odcinkowo silnie przekrwionym (ryc. 5); komórki nabłonka macicy kształtu cylindrycznego o cytoplazmie wskazującej na obecność procesu intensywnej sekrecji; liczne gruczoły maciczne wysłane komórkami kształtu cylindrycznego o jasnej cytoplazmie, co wskazuje na obecność intensywnej sekrecji; ogniskowo, w zrębie błony śluzowej obecne skupiska komórek nacieku zapalnego o przewodzie komórek monojądrowych. W porównaniu do klaczy 2 (ryc. 3) u tej klaczy stwierdzono bardziej intensywny proces sekrecji, także glikozaminoglikanów obojętnych (ryc. 6). Szczególnie silne natężenie reakcji PAS+ obserwowano w nabłonku macicy oraz w pasie gruczołów zlokalizowanych pod nabłonkiem.

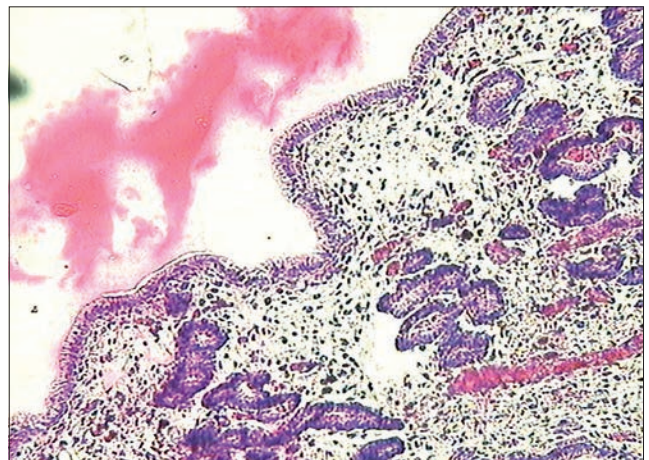
### Omówienie wyników badań

Obraz struktury mikroskopowej wycinka błony śluzowej stwierdzony u klaczy 1 był charakterystyczny dla genetycznie uwarunkowanego zaburzenia rozwojowego,

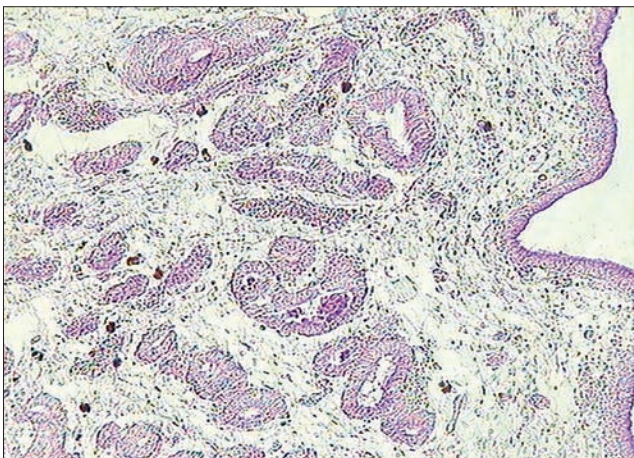
które charakteryzuje się brakiem w różnicowaniu się budowy komórkowej macicy. Zaburzenie to polega na braku wykształcenia się w jądrach komórek macicy swoistych receptorów dla hormonów jajnikowych, czego efektem jest niemożność odbierania sygnałów hormonalnych odpowiedzialnych za właściwy rozwój i różnicowanie się budowy komórkowej narządu (3). Deficyt ten jest stosunkowo rzadko obserwowany w macicy klaczy (w badaniach własnych stwierdzono tylko 2 przypadki występowania tego typu zmian chorobowych w latach od 1998 do 2015). Rozpoznanie tego zaburzenia rozwojowego jest możliwe wyłącznie po przeprowadzeniu badania mikroskopowego wycinka błony śluzowej macicy. W badaniu klinicznym nie stwierdza się żadnych odchyłań w budowie anatomicznej narządów układu rozrodczego. Klacze są bezpłodne, a równocześnie nie zauważa się obecności zaburzeń w cyklicznej funkcji jajników, gdyż są one prawidłowo rozwinięte. Informacja uzyskana w wyniku przeprowadzenia



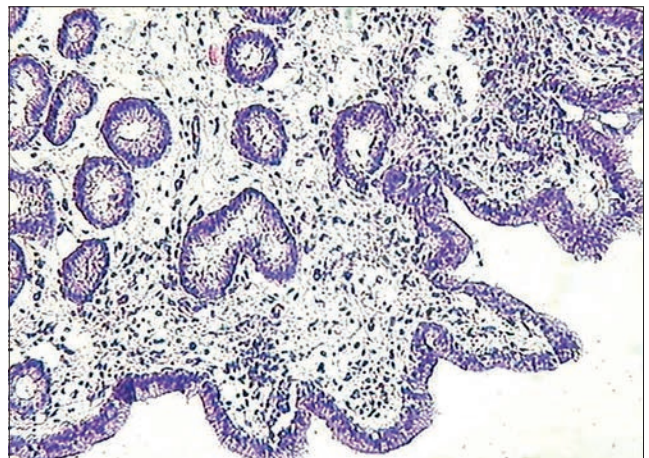
**Ryc. 1.** Biopsja błony śluzowej macicy klaczy 1. Widoczny brak gruczołów w błonie śluzowej macicy spowodowany genetycznie uwarunkowanym zaburzeniem rozwojowym. Barwienie hematoksylina-eozyna, pow. 10×



**Ryc. 2.** Biopsja błony śluzowej macicy klaczy 2. Cechy hipersekrecji komórek gruczołowych i nabłonka macicy z widoczną na powierzchni nabłonka warstwą silnie eozynochłonnej wydzieliny. Barwienie hematoksylina-eozyna, pow. 20×

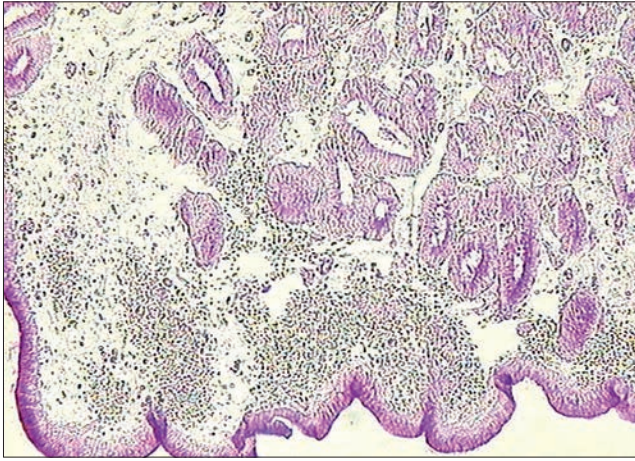


**Ryc. 3.** Biopsja błony śluzowej macicy klaczy 2. Barwienie histochemiczne wykazało przewagę wydzielania glikozaminoglikanów obojętnych, przy obecności cienia glikozaminoglikanów kwaśnych w nabłonku powierzchniowym macicy. Barwienie AB/PAS, pow. 10×

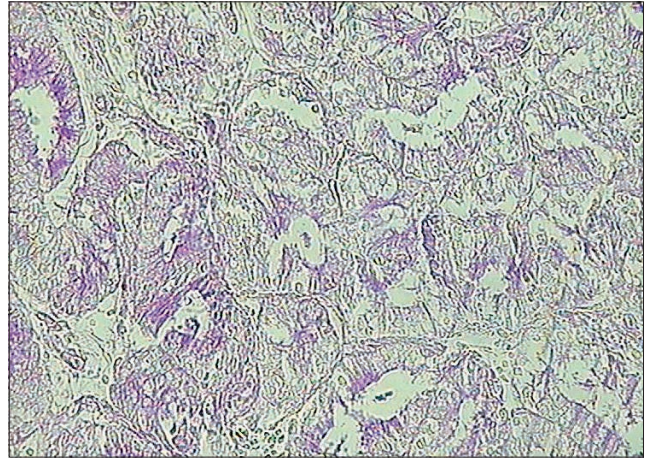


**Ryc. 4.** Biopsja błony śluzowej macicy klaczy 3. Widoczny palczasty rozrost części czynnej błony śluzowej macicy oraz cechy nadmiernej sekrecji komórek gruczołowych i nabłonka macicy. Barwienie hematoksylina-eozyna, pow. 20×





**Ryc. 5.** Biopsja błony śluzowej macicy klaczy 3. W wyniku reakcji histochemicznej stwierdzono obecność intensywnej sekrecji obojętnych glikozaminoglikanów w komórkach gruczołowych i nabłonka macicy. Barwienie AB/PAS, pow. 20×



**Ryc. 6.** Biopsja błony śluzowej macicy klaczy 3. Gniazdo proliferacji gruczołów błony śluzowej macicy, ogniskowo komórki wykazują cechy intensywnej sekrecji obojętnych glikozaminoglikanów. Barwienie AB/PAS, pow. 40×

biopsji macicy daje odpowiedź na temat przyczyny niepłodności u pozornie zdrowej klaczy. Znajomość występowania tego zaburzenia u danej klaczy może być także ważna z punktu widzenia dziedziczenia tej cechy w określonej linii hodowlanej koni.

Brak receptorów dla hormonów jajnikowych w jądrach komórek macicy jest przyczyną niemożności odbierania sygnałów odpowiedzialnych za prawidłowy rozwój narządu i dalszą jego funkcję. Błędem jest interpretacja takiego obrazu struktury mikroskopowej macicy jako „niedorozwój narządu”.

Rozwój zmian chorobowych w komórkach i tkankach stanowi efekt działania różnorodnych, patologicznych bodźców, które mogą być bliżej określone lub też są całkowicie nieznanne. Zmiany obserwowane w strukturze wycinków błony śluzowej macicy klaczy 2 i 3 stanowią wyraz pojawienia się zaburzeń funkcjonalnych w komórkach macicy w wyniku działania na te komórki sygnałów chorobotwórczych. W tym przypadku są to zmiany w procesie sekrecji komórkowej, powiązane z proliferacją gruczołów błony śluzowej macicy. Klinicznie tego typu zaburzenia manifestują się pojawieniem się zwiększonej ilości płynu w jamie macicy, określanym jako śluzomacicze (*mucometra*) i wodomacicze (*hydrometra*). W badaniu mikroskopowym można było dostrzec, że natężenie i charakter wydzielanych substancji różnił się u obu klaczy. Natomiast wynik badania histochemicznego wykazał, że w obu przypadkach były to w nadmiarze wydzielane glikozaminoglikany obojętne, przy czym u klaczy 2 widoczna była także śladowa ilość wydzielanych glikozaminoglikanów kwaśnych. O różnicy w charakterze chemicznej wydzieliny świadczyła również jej gęstość, co można stwierdzić w ocenie makroskopowej, a także w ocenie mikroskopowej widocznej w barwieniu rutynowym hematoksylina i eozyna. Biorąc pod uwagę fakt, że budowa chemiczna wydzielanych

w macicy glikozaminoglikanów zależy od fazy cyklu, czyli przewagi stymulacji estrogenowej lub progesteronowej, wynik badania histochemicznego wskazuje na występowanie u obu klaczy nieco odmiennego (przypuszczalnie pod względem ilościowym w proporcjach między stężeniem estrogenów i progesteronu) typu endokrynopatii. Wartość prawidłowej oceny struktury badanego wycinka błony śluzowej macicy stanowi w głównej mierze możliwość uzyskania przez lekarza klinicystę informacji o tym, że u obu klaczy występują bliżej nieokreślone zaburzenia hormonalne, które są trudne lub całkiem niemożliwe do rozpoznania w badaniu klinicznym zwierzęcia. Ponadto wynik tego badania pozwala wykluczyć inne tło patogenetyczne gromadzenia się płynu w jamie macicy, na przykład jako efekt procesu zapalnego.

Zaburzenie w sekrecji komórek macicy z gromadzeniem się płynu w jamie macicy znane jest u innych gatunków zwierząt i stanowi wyraz występowania potwierdzonych endokrynopatii. Najlepszym przykładem tego typu zaburzeń jest rozrost torbielowaty włóknisty ropomaciczem u suk (4). W początkowej fazie choroby obserwuje się proliferację i powiększenie światła gruczołów połączone z nadmierną sekrecją. W miarę upływu czasu trwania patologicznej stymulacji komórek dochodzi do powstania powłok, wynikających z gromadzenia się dużej ilości wydzieliny oraz zaburzenia funkcji bariery immunologicznej błony śluzowej. Efektem jest rozwój ropomacicza. Nasuwa się pytanie, czy, per analogiam, rozwój zapalenia błony śluzowej klaczy może być poprzedzony opisanymi w tej pracy zaburzeniami czynnościowymi w komórkach gruczołowych i nabłonku powierzchniowym macicy (hipersekrecja), w powiązaniu z proliferacją gruczołów błony śluzowej. Odpowiedź na to pytanie jest możliwa w przypadku, kiedy chore klacze zostałyby poddane dłużej trwającej

obserwacji z równoczesną kontrolą stanu zdrowia błony śluzowej macicy.

U obu badanych klaczy, oprócz zaburzeń w sekrecji, była także widoczna proliferacja gruczołów macicy, w szczególności dobrze zaznaczona u klaczy 3. Ten typ proliferacji można zdefiniować jako rozrost prosty bez atypii komórkowej. Wiadomo bowiem, odnosząc się do klasyfikacji rozrostów endometrium u kobiet (5), że ten typ zmian może prowadzić do metaplastyki złośliwej komórek nabłonka endometrium. W przypadku klaczy natomiast nasuwa się pytanie, czy opisane zmiany patologiczne u klaczy 2 i 3 nie stanowią odbicia fazy początkowej zaburzeń hormonalnych prowadzących do rozwoju *endometriosis*.

W podsumowaniu należy stwierdzić, że biopsja macicy klaczy stanowi bardzo cenną metodę pozyskiwania informacji zarówno o stanie zdrowia badanego narządu, jak i o ewentualnym występowaniu ukrytych zaburzeń hormonalnych, trudnych do rozpoznania w badaniu klinicznym zwierzęcia, a których efektem jest pojawienie się charakterystycznych zmian patologicznych w strukturze komórek macicy.

## Piśmiennictwo

1. Kenney R.M.: Cyclic and pathologic changes of the mare endometrium as detected by biopsy, with a note on early embryonic death. *J. Am. Vet. Med. Assoc.* 1978, **127**, 241–262.
2. Kenney R.M., Doig P.A.: Equine endometrial biopsy. W: *Current Therapy in Theriogenology 2*. WB Saunders, Philadelphia 1986, 723–729.
3. Katkiewicz M., Zajac S., Witkowski M.: Ocena mikroskopowa wycinków błony śluzowej macicy klaczy – obraz struktury prawidłowej i chorobowej. *Med. Weter.* 2007, **63**, 463–466.
4. Katkiewicz M., Witkowski M.: Zmiany histopatologiczne sieci jajników suk z zespołem rozrostu torbielowatego – ropomacicza. *Życie Wet.* 2015, **90**, 595–599.
5. Kumar V., Abbas A.K., Fausto N., Aster J.C.: *Robbins and Cotran Pathologic Basis of Diseases*. 8<sup>th</sup> ed., Saunders & Elsevier, Philadelphia 2010.

Prof. dr hab. Maria Katkiewicz,  
e-mail: m.katkiewicz@gmail.com